Medical Library

HISTOLOGISCHE UND EXPERIMENTELLE BEITRÄGE

ZUR FRAGE DER

SCHNITTFÜHRUNG UND NAHTMETHODE BEI LAPAROTOMIEN.

HABILITATIONSSCHRIFT

ZUR

ERLANGUNG DER VENIA DOCENDI IN DER CHIRURGIE

EINER

HOHEN MEDIZINISCHEN FAKULTÄT

DER

RUPRECHT-KARLS-UNIVERSITÄT

ZU

HEIDELBERG

VORGELEGT VON

Dr. ALEX NEHRKORN,
ASSISTENT DER CHIRURG. UNIVERSITÄTSKLINIK.

TÜBINGEN
DRUCK VON H. LAUPP JR
1902.

HISTOLOGISCHE UND EXPERIMENTELLE BEITRÄGE

ZUR FRAGE DER

SCHNITTFÜHRUNG UND NAHTMETHODE

BEI LAPAROTOMIEN.

HABILITATIONSSCHRIFT

ZUR

ERLANGUNG DER VENIA DOCENDI IN DER CHIRURGIE

EINER

HOHEN MEDIZINISCHEN FAKULTÄT

DER

RUPRECHT-KARLS-UNIVERSITÄT

ZU

HEIDELBERG

VORGELEGT VON

Dr. ALEX NEHRKORN,
ASSISTENT DER CHIRURG. UNIVERSITÄTSKLINIK.

TÜBINGEN
DRUCK VON H. LAUPP JR
1902.

Digitized by the Internet Archive
in 2026

https://archive.org/details/IA40153303_0026

Die Streitfrage über die beste Methode der operativen Eröffnung der Bauchhöhle und der Wiedervereinigung der gesetzten Wunde trat hervor, sobald die Laparotomie sich ihr Feld in der Chirurgie zu erringen begann, und bis zur Stunde bestehen so wesentliche Differenzen der Anschauungen darüber, dass die Entscheidung der Frage noch immer fern gerückt erscheint. Zahlreiche Vorschläge einzelner Operateure, Erörterungen auf grossen Kongressen haben sich mit dem Bauchschnitt und der Bauchnaht beschäftigt, und doch lehrt uns ein Blick in die neueste Litteratur, dass von einer Einigung auch über die wichtigsten Punkte keine Rede sein kann. In seinem Schlusswort zur Diskussion auf dem Genfer Kongress zog B a n t o c k das Facit dahin, es herrsche wohl Uebereinstimmung einzig darüber, dass man bei der Naht eine sorgfältige Vereinigung der verschiedenen Gewebsarten herbeiführen müsse, während über Incisionsstelle, Nahtmaterial und Asepsis noch grosse Differenzen beständen. Zur Zeit kann man eher sagen, dass über die Forderung strenger Asepsis keine ernstliche Meinungsverschiedenheit herrscht, dagegen fehlt es nicht an Stimmen, die eine Narbe zwischen ungleichartigen Geweben für resistenter erklären, als zwischen homologen Methoden, deren Wert durch ausführliche Sta-

tistiken erwiesen schien, erfahren von der einen Seite Widerspruch, von der anderen Modifikationen und Verbesserungen, und es giebt auch heute noch keine, die als herrschende bezeichnet werden könnte.

Für die Schnittführung gilt, soweit nicht die Lokalisation des anzugreifenden Krankheitsherdes zu seitlichen Schnitten zwingt, und man also mehr oder weniger am Orte der Wahl operieren kann, seit Langem die Mittellinie oder deren nächste Nachbarschaft als bevorzugte Stelle. Es ist bekannt, dass die älteren Operateure den Schnitt in der Linea alba als den normalen ansahen. Dass auch von den modernen die überwiegend grössere Zahl dieser Technik treu geblieben ist, ist in den Vorteilen bedingt, die das Eingehen durch die weisse Linie mit sich bringt. Dieselben bestehen im Wesentlichen in der geringen Blutung aus dem fascialen Gewebe und der guten Uebersichtlichkeit, die der mediane Schnitt gewährt. La Torre (Genf 1896) fügt diesen Gründen, warum die meisten den Medianschnitt beibehalten, als zwei weitere hinzu: Weil man von einer falschen Vorstellung über den Mechanismus der Hernienbildung ausgehe und weil man zu blind den hergebrachten Doktrinen folge. Er bekämpft seinerseits den Schnitt in der Mittellinie, weil schon an sich die Linea alba ohne Narbe zur Hernienbildung neige und die Narbenbildung gerade wegen der Blutarmut des Gewebes besonders wenig begünstigt sei, und giebt dem Rectusschnitt, bezw. dem Medianschnitt mit Freilegung und Anfrischung der Ränder der beiden Recti, mit dem man eine breite und widerstandsfähige Muskelnarbe erzielt, den Vorzug. Die Entscheidung liegt in der Antwort auf die Frage, ob in der That das aponeurotische Gewebe der Linea alba zu fester Narbenbildung geeignet ist, oder ob eine intramuskuläre Narbe so viel mehr Festigkeit in Aussicht stellt, dass die geltend gemachten Nachteile des Muskelschnittes dadurch aufgewogen werden.

Ein früher nicht berücksichtigtes Moment, das geeignet ist, die Wahl des Medianschnittes zu begünstigen, resultiert aus anatomischen und experimentellen Studien über den Verlauf der die Bauchmuskeln versorgenden Nerven und die Folgen ihrer Durchschneidung (Woolsey 1898, Assmy 1899, Bogojawlensky 1901). Wir wissen nunmehr, dass Längsschnitte im Rectus die Gefahr in sich schliessen, die quer verlaufenden Nerven zu durchtrennen und dadurch, wie Assmy an Tierexperimenten zeigte, den medialen, vom Nerven abgeschnittenen Teil des Muskels zur Atrophie zu bringen. Nach Assmy stellte auch Bogojawlensky experimentelle

Untersuchungen an und zwar gegenüber dem ersteren, der an Kaninchen operierte, vorwiegend an Hunden, die bezüglich der Uebertragung der Resultate auf die Verhältnisse beim Menschen wohl noch geeigneter erscheinen. Er kommt zu denselben Ergebnissen und stimmt deshalb für den Medianschnitt mit Excision der Linea alba nach La Torre. Assmy wurde zu seinen Versuchen angeregt von Czerny, der klinisch trotz sonst guter Narbenbildung nach meso- und pararectalen Schnitten bei längerer Kontrolle die auffallende Schwäche der medial vom Schnitt gelegenen Bauchwandpartie beobachtete. Die Rücksicht auf die Innervationsverhältnisse der Recti hat denn auch in jüngster Zeit Autoren, die sonst den Nutzen des Muskelschnittes anerkennen, veranlasst, den Schnitt in der Linea alba beizubehalten (Busse, Kocher).

Der Vorschlag, den Längsschnitt durch den Rectus an Stelle der medianen Incision zu setzen, scheint zuerst von Hagen-Torn (1884) ausgegangen zu sein. Ihm folgten Howitz, Ziegenspeck, Ramsay (1895) u. a. Die damals gemachten Einwände, dass der Blutverlust ein grösserer sei, und zu viel Ligaturmaterial in die Wunde versenkt werde, und dass die Muskelnarbe, auch nur bindegewebiger Natur, ein Locus minoris resistentiae werde (Schäffer), sind nicht von Belang; vielmehr sehen die Anhänger der Methode gerade in der guten Ernährung der durchtrennten Gewebe und in der grösseren Tiefe der Narbe eine Garantie gegen spätere Nachgiebigkeit (Wolkowitsch). Nach den Assmy'schen Ergebnissen wird man die Längsdurchtrennung eines M. rectus nur dann rechtfertigen können, wenn man durch Kürze des Schnittes und stumpfe Trennung der Muskelfasern die Erhaltung der Nerven sichern kann. Den Vorzug, sowohl die Linea alba unberührt zu lassen, als auch die Integrität der Muskeln und ihrer Nerven zu wahren, bietet diejenige Schnittführung, die paramedian in eine Rectusscheide eindringt und mit stumpfer Verschiebung des Muskels nach aussen durch das hintere Fascienblatt zum Peritoneum vordringt. Hahn (1897), Woolsey (1898) und Lennander (1898) haben diesen Weg eingeschlagen und sind damit dem Erreichbaren in Bezug auf Schonung der Gewebe am nächsten gekommen.

Für die queren und schrägen, wie die seitlich geführten vertikalen Schnitte ist nach und nach dasselbe Princip der möglichsten Schonung von Muskeln und Nerven zur Geltung gekommen, wie es für die rectalen Schnitte begründet ist. Längsschnitte am Aussen-

rande des Rectus, wie sie besonders bei Gallenblasen- und manchen Perityphlitis-Operationen erforderlich sind, werden die Nerven verschonen können, wenn man nach Lennander Eröffnung der Scheide, Verschiebung des äusseren Muskelrandes nach der Mitte zu und stumpfes Auf- und Abwärtsdrängen der Nervenfäden vornimmt. Unter den lateralen Schnitten können unten die schrägen, medial und abwärts verlaufenden, oben die queren als Normalschnitte gelten (Kocher). Bei ganz exaktem Vorgehen sollte es gewöhnlich gelingen, die Mm. obliqui extern. und intern. und M. transversus ohne quere Durchtrennung von Muskelfasern und ohne Nervenverletzung stumpf so weit zu spalten, dass genügend Spielraum zum intraabdominellen Eingriff geschaffen wird (Wolkowitsch). Auf die Verdienste, die sich um dieses Vorgehen schon vor ihm Mc. Burney, Stimson, Abbe, Meyer (Annals of surg. 1894—1897) und Roux (Sem. medic. 1897) erworben haben, weist bereits Wolkowitsch hin. Reicht ausnahmsweise die so geschaffene Oeffnung nicht hin, so will Wolkowitsch durch Einkerbung der Rectusscheide genügend Platz schaffen, wobei er sicher die Nerven schont und den Muskel nicht von seiner Sehne trennt, während Stimson und Meyer mehr die Querspaltung des Rectus fürchten und Verlängerung der Wunde längs des Aussenrandes des Muskels vorziehen. Dass eine Einkerbung des geraden Muskels am Aussenrande nicht besonders nachteilig wirkt, erscheint plausibel, ob dagegen die Spaltung des Rectums in ganzer Quere, wie sie u. A. Kocher als Hilfsschnitt bei Unzulänglichkeit eines medianen Schnittes empfiehlt, unbedenklich ist, ist doch nicht unbestritten. Die Nerven werden zwar sicher dabei geschont, aber die Retraktion der Muskelstümpfe ist zuweilen bedeutend, und die Spannung so gross, dass auch bei sorgfältiger Etagennaht kaum eine neue solide Inscriptio tendinea erwartet werden kann.

Der Schwerpunkt bei jeder Art der Incision liegt in der Eröffnung der Fascienmuskelschicht. Der Hautschnitt ist für die spätere Festigkeit der Narbe nicht sehr von Belang, aber doch sind aus praktischen und ästhetischen Rücksichten eine Reihe von Vorschlägen auch hierfür gemacht. Es sei nur hingewiesen auf die Winkelschnitte bei Appendicitis-Operationen, um den Zugang zu den verschiedenen Muskel- wie Fascienlagen zu erleichtern, auf die Methode von Latzko (Genf 1896), den Hautschnitt links, den Muskelschnitt rechts vom Nabel zu machen, um damit eine Entlastung der Bauch-

narbe anzustreben, den Kreuzschnitt nach Küster, der auch von Rapin (Genf 1896) empfohlen wurde, den suprasymphisären Fascienquerschnitt von Pfannenstiel (1900). Diese Operation bezweckt einerseits möglichste Verdeckung der Narbe und andererseits durch Trennung der Aponeurose und Muskulatur in gekreuzter Richtung den besten Schutz gegen Bruchbildung. Pfannenstiel geht in der Weise vor, dass er an der oberen Grenze des Haarwuchses einen bogenförmigen Hautschnitt führt, dann in gleicher Richtung quer über beide Recti bis zu deren äusserem Rande die starke Aponeurose einschneidet, dieselbe durch zumeist stumpfe Loslösung von den Muskeln ca. 6 cm nach oben zurückpräpariert und nun erst senkrecht zur bisherigen Schnittführung in der Linea alba die beiden Recti trennt. Zum Vorwurf wird der Methode die weite Ablösung der Fascie gemacht, deren Ernährung dadurch in Frage gestellt wird; aber auch bei guter Heilung derselben bleibt doch nach den bisherigen Erfahrungen die Kreuzungsstelle der sich rechtwinklig schneidenden Trennungslinien von Muskeln und Fascie ein weniger resistenter Punkt.

Fast ebenso eifrig wie über die Eröffnung der Peritonealhöhle wird disputiert über die beste Nahtmethode zum Verschlusse derselben. Lange Zeit hat die durchgreifende Naht nach Spencer-Wells unbestritten das Feld behauptet. Erst seit der Mitte der 80er und in den 90er Jahren haben sich die Abtrünnigen gemehrt, und es kann nicht bezweifelt werden, dass heutigen Tages die Mehrzahl der Chirurgen und Gynaekologen die Naht in mehreren Etagen bevorzugt. Abgesehen von den Schnittführungen, die eine Trennung der tiefen Schichten in verschiedener Richtung herbeiführen und damit selbstverständlich von einer Naht, den Schichten entsprechend, gefolgt sein müssen, giebt es doch keinen Schnitt, der nicht nach Ansicht der einen durch Massennaht, nach Ansicht der anderen durch Etagennaht geschlossen werden müsste. Darüber sind die meisten Autoren einig, dass es ankommt auf die genaue Adaption der korrespondierenden Schichten, auf möglichst vollkommene Rekonstruktion des anatomischen Baues der vorderen Bauchwand, aber über die Erreichung dieses Zieles gehen die Meinungen auseinander. Zwar könnte die Lektüre einiger neuer Lehrbücher und etlicher moderner Abhandlungen, namentlich gynäkologischer Operateure, den Eindruck erwecken, als sei die Massennaht ein überwundener Standpunkt; aber bei Durchsicht der Litteratur bis in die neueste Zeit wird man finden, dass auch die durchgreifende Naht

durchaus noch nicht zum alten Eisen geworfen ist.

Vielleicht den extremsten Standpunkt zu Gunsten der Massennaht nimmt Kossmann ein (C. f. G. 96 u. 1900): „Wenn die Schnittflächen der Bauchwand nur ungefähr wieder aneinander gelegt werden, so ist anzunehmen, dass sich auch ohne versenkte Nähte die einzelnen Schichten im Allgemeinen wieder vereinigen werden". Kossmann erwartet durch die Muskelwirkung der Recti allein, dass die korrespondierenden Gewebsschichten in normaler Lage wieder aneinander gepresst werden, und sieht in der gesonderten Naht, speciell der Fascien, geradezu einen Fehler, weil bei einem so dünnen Gebilde, wie die Fascie, keine Aneinanderlagerung, sondern eine Uebereinanderlagerung der Ränder erreicht und dadurch die Heilung nicht nur nicht gefördert, sondern sogar aufgehalten werde. Sowohl ein mechanisches wie ein chemisches Hindernis der Heilung sieht Kossmann in den versenkten Fäden. Dass eine Adaption der Fascienränder auch bei Massennaht geradezu ein Erfordernis ist, dürfte demgegenüber die Mehrzahl der Chirurgen, die sonst ebenfalls durch die ganze Dicke der Bauchwand nähen, mit Recht behaupten, denn so wenig allzu feste Schnürung wegen der Reizung, der möglichen Nekrosenbildung und der Atrophie der geschnürten Teile wünschenswert erscheint, ebenso wenig darf ausser Acht gelassen werden, dass allzu lockeres Anziehen der Fäden zu wenig vor Verklebung differenter Gewebe und Interpositionen schützt. So blieben zu Gunsten der Massennaht die Einfachheit ihrer Ausführung und die Vermeidung versenkten Nahtmaterials. Wenn man noch hinzurechnet die Vermeidung toter Räume, die gern zu Hämatombildung Veranlassung geben, so haben wir die Gründe, die als stichhaltig für die Massensutur immer wieder geltend gemacht werden. Eine Hauptbedingung ihres Gelingens und Erfolges beruht auf der geschickten Führung der Nadel, um in zweckmässigen Abständen vom Wundrand die einzelnen Schichten zu durchstechen und damit sowohl gute Aneinanderlagerung zusammengehöriger Gewebslagen als auch breite Wundflächen zu erzielen. Dazu ist es zweckmässig, bei doppelt armierten Fäden jederseits mit der flach gekrümmten Nadel vom Peritoneum aus nahe dem Schnittrande einzustechen, die mit Pincetten vorgezogene Fascien- bezw. Muskelfascienschicht breit zu fassen und in der Haut wieder nahe dem Wundrande auszustechen. Diese Naht ist an der Heidelberger Klinik für mediane Schnitte immer typisch geblieben, nachdem die über versenkte Nähte gemachten Erfahrungen im Ganzen weniger

günstig ausgefallen waren (Czerny).

Wie sich die Wundflächen bei richtiger und falscher Anlegung der Naht durch so breite Flächen gestalten, demonstriert Walcher (C. f. G. 1896) durch schematische Zeichnungen. Nach ihm soll man im Allgemeinen bei tiefen Wunden den Faden so legen, dass er einen Kreis um die Wundfläche beschreibt, dessen Durchmesser gleich der Höhe der Wundfläche ist. bei Laparotomienaht speciell sollen nach seiner Zeichnung die beiden Fadenschlingen zusammen eine querliegende Ellipse bilden, um beim Schnüren die Wundfläche möglichst zu vertiefen.

Mehr als in der deutschen wird in der englisch-amerikanischen Litteratur auch in den letzten Jahren die durchgreifende Naht befürwortet. Bantok (1896), Deaver, Laptharn Smith (1899), Richardson (1900) sind zu ihren Gunsten eingetreten, speciell bei seitlichem Längsschnitt durch den Muskel üben sie Ramsay (1895) und Holme Wiggins (1898). Durchgehends wird von diesen Autoren bei ihrer typischen Naht eine mittlere Dicke der Bauchwand vorausgesetzt, während abnorm dünne oder fettreiche Bauchdecken auch nach ihrer Ansicht Naht in Etagen oder die sogenannte gemischte Naht erfordern. Diese Modifikation, die systematisch wohl zuerst von Pozzi ausgebildet wurde, besteht in der Kombination weit gelegter, durchgreifender Nähte und besonderer fortlaufender Naht der Fascienschicht, nach deren Vereinigung erst die tiefen Suturen geknüpft werden. Solche „Entspannungsnähte" verwendet auch Zweifel neben isolierter fortlaufender Naht des Peritoneums und der Fascie. Aehnlich verfahren Ratschinsky (1898) und Gubarow (1901).

Diese letzteren Methoden haben vor der eigentlichen Schichtnaht voraus, dass sie keine toten Räume zurücklassen, aber sie teilen deren Nachteile, dass auch bei ihnen schon versenkte Fäden in der Wunde zurückbleiben. Dass die Furcht vor üblen Folgen aus dem letzteren Umstande bei zuverlässiger Asepsis allgemein nicht mehr gross ist, erhellt aus den Empfehlungen, die sich für die Schichtennaht zusehends mehren. Sowohl in Wien wie in Genf konnte auf den Kongressen am Schluss der Debatte konstatiert werden, dass die Mehrzahl der Operateure vom Wert der Schichtnaht überzeugt waren. Eine Differenz besteht im Wesentlichen darin, dass die einen ihr Augenmerk in erster Linie der sorgfältigen Adaptierung der Fascien, die anderen der der Muskulatur zuwenden. Wer streng median schneidet, hat natürlich keine Veranlassung, die Mus-

kelränder, die doch nicht wund und verklebungsfähig sind, an einander zu nähen, sondern begnügt sich mit der isolierten Fasciennaht (Olshausen, Winter, Kouwer, Reed, Ehrendorfer, Schally, Martin); wer den Schnitt von vorn herein durch die Muskelsubstanz legt, und damit, sei es durch Eröffnung der Rectusscheiden (Gersuny), sei es durch Excision der Linea alba (La Torre) wunde Muskelflächen schafft, näht, je nach dem Wert, den er der direkten Muskelvereinigung beimisst, nur isoliert die Fascien oder vereinigt auch die Muskelschicht durch besondere Naht, so dass alsdann 4 bis 5 Etagen resultieren (La Torre, Rotter, Müller).

Mit der lineären Vereinigung der Gewebe nicht zufrieden, hat Noble (1898) zur besseren Verstärkung der Mittellinie eine plastische Verdoppelung der Fascien empfohlen. Juvara (1901) und Heidenhain (1902) haben bei sehr schlaffen Bauchdecken eine Duplikatur der ganzen Fascienmuskelschicht ausgeführt, Methoden, wie sie ähnlich bei den Bauchhernienoperationen verschiedentlich versucht sind.

Im Bestreben, die schichtweise Vereinigung der Wunde aufrecht zu erhalten, aber das Zurücklassen von Nahtmaterial zu vermeiden, sind eine Reihe von Methoden ausgebildet, die alle darauf hinauslaufen, die versenkten Nahtschlingen doch wieder nachträglich aus der Wunde zu entfernen. Während Jonnesco, Haughey, Gauthier, Schoemaker ihren Zweck dadurch zu erreichen suchen, dass sie die Enden ihrer fortlaufend oder in U-Form, oder nach Art der Kettenstichnähte angelegten Fäden auf der Haut befestigen und daran diese wieder extrahieren, haben Ihle, Ammann, Stapler, Kehrer, Schäffer, Duplay und Clado u. A. verschiedener Species der 8ter Nähte angewandt, die nach erfolgter Heilung herausgenommen werden. Im ganzen kann man von diesen Modifikationen der Bauchnaht sagen, dass sie hinter der einfachen Massennaht in Bezug auf Schnelligkeit der Ausführung zurückstehen, mit Rücksicht auf gute Adaption der Schichten aber kaum leisten werden, was von einer guten Etagennaht mit versenkten Nähten erwartet wird.

So begeistert auch jeder gerade für seine Methode eintreten mag, so liegt auch hier, wie so oft, die Wahrheit in der Mitte. Es wird stets Laparotomien geben, bei denen die möglichste Abkürzung der Operation eine Lebensfrage für den Patienten ist, und in solchen Fällen durch Gebrauch der Massennaht den Eingriff an

sich, wie die Narkose nach Möglichkeit rasch zu beendigen, ist sicher mindestens gerechtfertigt. Ebenso werden starkes Fettpolster der Bauchdecken oder tiefe Retraktion der Fascienmuskelschicht geradezu zur Etagennaht auffordern. Bei mitteldicken, nur wenig gespannten Bauchdecken wird mit jeder exakt geübten Methode Erfolg zu erzielen sein. Eine zuverlässige Garantie gegen eine spätere Dehnung der Narbe oder wirkliche Bauchbruchbildung, giebt auch jetzt noch kein Princip der Incision und keine Art der Naht-Anlegung.

Der postoperative Bauchbruch wäre nicht so sehr gefürchtet, wenn seine Heilung nicht zu den schwersten Aufgaben der operativen Technik gehörte. Es giebt zwar Brüche und Narben-Ektasien, die dem Patienten kaum Beschwerden machen und durch gute Bauchbinden und Pelottenbandagen leicht zurückgehalten werden, aber denen gegenüber steht eine grosse Gruppe von solchen, die durch chronische Schmerzen oder unausstehliche Beschwerden nach der Mahlzeit, bei der Stuhlentleerung, bei jeder Körperbewegung den Träger zum Invaliden machen und dringend radikale Abhilfe erheischen. Anatomisch stellen sich im Allgemeinen die ersteren dar als atrophische Partien der Bauchwand, gegen die sich, ohne eine eigentliche Bruchöffnung zu passieren, Intestina vordrängen; die letzteren werden repräsentiert durch die Hernienbildungen sensu strictiori mit fühlbarer fascialer, mehr oder weniger enger Bruchpforte, aus der sich je nach der Genese ein einfacher oder multilokulärer Bruchsack vordrängt. Adhäsionen von Netz oder Darm im Bruchsack oder an der Bruchpforte fehlen dann gewöhnlich nicht und tragen das Ihrige zu den Beschwerden bei. Durch Drainage der Bauchhöhle, extraperitoneale Stilbehandlung, Abscessbildung durch Fascienekrose oder Stichkanaleiterung, komplicierte Wunden stellen freilich zu diesen ungünstigen Fällen ein bei Weitem grösseres Kontingent, als einfache und glatt geheilte Schnitte.

Die Anzahl der vorgeschlagenen Operationsmethoden für die radikale Heilung so grosser und komplicierter Bauchbrüche, steht im umgekehrten Verhältnis zu ihren Erfolgen. Zweierlei Art sind im Wesentlichen die Eingriffe, von denen moderne Operateure sich gute Resultate versprechen: Freilegung und Anfrischung der Ränder der einzelnen Gewebslagen mit nachfolgender exakter Etagen-Naht oder Deckung des vorhandenen Defektes durch plastische Operationen bezw. Einheilung von Fremdkörpern.

Bei der weitgehenden Analogie, die zwischen grossen Nabelhernien Erwachsener und postoperativen Bauchbrüchen besteht, ist es nur natürlich, dass die meisten Autoren beide Zustände gemeinsam abhandeln, und dass speciell in operativer Hinsicht keine strenge Trennung gemacht wird. Die Entwicklung der einschlägigen Technik ist bei den zahlreichen Besprechungen neuer Methoden in den letzten Jahren so oft in's Bereich der Erörterung gezogen, dass füglich ein Hinweis auf diese Litteratur genügt. Die Frage dreht sich zum Teil, wie bei der Bauchnaht, um den grösseren oder geringeren Wert der Fascien- oder Muskelnarbe. Die Freilegung und isolierte Naht der Fascienränder wurde von Chrobak ausgeführt, Wylie und Czerny fügen, um die Spannung der Nahtlinie zu vermindern, Einstülpungsnähte nach Art der Lembert'schen Darmnaht hinzu. Ist auch wohl kaum zu erwarten, dass bei starkem Muskelzug eine flächenhafte Vereinigung der Aponeurosenlage erzielt wird, so wird die zweite Nahtreihe jedenfalls zunächst die Distraktion der ersten vermindern und deren Heilung begünstigen. Maydl frischte die Fascienschicht an und nähte die beiden Fascienlagen für sich. Goulliaud eröffnet nach der Methode von Laroyenne die Rectusscheiden in ganzer Länge der Bauchwunde und näht jeweils die korrespondierenden Fascienlagen zusammen. Gersuny spaltet, wie er auch für die Laparotomienaht empfiehlt, ebenfalls die Rectusscheide in ganzer Länge und vernäht Fascie mit Fascie und Muskel mit Muskel. Um breitere Nahtflächen zu gewinnen, wurde von Sänger eine flächenhafte Incision der aponeurotischen Schicht vorgenommen, und die aufgeklappten Flächen wurden sagittal vereinigt. Wie man bei der Operation der Nabelhernie den Fortschritt machte zur Omphalektomie (Keen, Condamin, v. Bruns, Kurz, Ostermayer, Pernice), so begnügte man sich auch beim Bauchbruch nicht mehr mit Spaltung oder oberflächlicher Anfrischung des Narbenringes, sondern suchte durch Excision des cikatriciellen Gewebes bis in's Gesunde frische, breite Wundflächen zu schaffen. Es resultieren daraus Wundverhältnisse, wie sie bei der einfachen Laparotomie durch Medianschnitte und Excision der Linea alba geschaffen werden. Dementsprechend erfolgt die Naht unter Adaption der einzelnen Schichten wie bei der Laparotomienaht durchgreifend (v. Bruns, Pernice, Hiller), oder nach dem Princip der gemischten Naht (Alban Doran, Johnson) oder in mehreren Etagen. Die Zahl der letzteren wechselt von 3—5, je nachdem mit oder ohne isolierte

Naht des Peritoneum die beiden Fascienschichten (Condamin, v. Eiselsberg) für sich, oder ausserdem noch die Muskelschicht isoliert genäht wird (Stratz, Müller, Cange). Bekannt ist Biondi's Vorschlag, die Nahtlinien nicht in dieselbe sagittale Ebene zu verlegen, sondern die Gewebe kreuzweise abwechselnd der Quere und der Länge nach zu vernähen.

Durch die Erfolge mit der Anfrischung und Etagennaht bei schwierigen Fällen nicht befriedigt, ging Gottschalk, dem bereits von Sänger eingeführten Princip der horizontalen Schlitzung der Narbe folgend, weiter und bildete seine Methode der Lappenspaltung aus. Gottschalk beschreibt bei seinem typischen Fall II sein Vorgehen wie folgt; „In der ganzen Ausdehnung des Wundrandes dringt die Scheere 2 cm tief ein, zwischen Peritoneum und tiefe Fascie, so dass ringsum zwischen beiden Lagen ein 2 cm tiefer Spalt resultiert. Bei dieser Lappenspaltung tritt auch beiderseits der M. rectus ziemlich atrophisch zu Tage. Beiderseits wird dann durch Lappenspaltung der M. rectus aus seiner Scheide 2 cm nach aussen frei präpariert. Die so gebildeten breiten Bauchfellwundränder werden flächenhaft fortlaufend mit Catgut vereinigt, dann werden schichtweise mit stärkeren Catgutknopfnähten breit flächenhaft die tiefen Fascienlappenwundränder, die Mm. recti und oberflächlichen Fascienwundränder vernäht."

Die ältere Methode, die Spannung der Fasciennaht durch Uebernähungen in zweiter Reihe zu vermindern, wurde ebenfalls vervollkommnet oder durch andere Hilfsmittel, die denselben Zweck sicherer erreichen, ersetzt. Savariaud sucht eine Uebereinanderlagerung der Fascienränder zu erreichen und legt zu diesem Zweck 2 Reihen von Seidennähten in der Weise, dass die Nahtlinie ein V-förmiges Aussehen bekommt. Bei der ersten Reihe von Nähten, deren Zahl je nach der Länge der Wunde 3—5 betragen soll, wird 8 mm vom Wundrande auf der einen Seite ein- und 1,8 cm davon auf der anderen Seite wieder ausgestochen. Bei der zweiten wird die Nadel auf der ersten Seite je zwischen zwei Nähten der ersten Reihe 1 cm weiter nach aussen ein- und auf der anderen Seite 8 mm vom Rande wieder ausgestochen, wodurch beim Zuschnüren die bezweckte Faltung erreicht wird. Bumm bewirkte die gewünschte Entspannung für quere Naht durch starke Beugung des Rumpfes, bei Längsnaht durch Mobilisierung der Fascienränder und Entspannungsschnitte an der äusseren Rectusscheide. Hammesfahr bedient sich der „Drahtriegel", um die Recti in der Mitte zusammenzudrängen, und, indem

er nach Freilegung des Rectus nebst Scheide jederseits eine Drahtsutur am äusseren Rande des Muskels ein, hinter demselben durch und am medialen Drittel wieder zur Oberfläche herausführt, bekommt er eine kräftige Handhabe, um beim Zusammenschnüren eine Aneinanderlagerung und Einstülpung der medialen Rectusränder zu erzwingen.

Noch grösseren Schutz, als ihn die ausgiebige Narbenbildung in sagittaler Ebene zu geben vermag, sollten Methoden gewähren, die den vorher bestehenden locus minoris resistentiae zu einem solchen von besonders kräftiger Widerstandsfähigkeit machen wollten. Piccoli hat zu diesem Behuf seine „Verschiebungs- und Uebereinanderlagerungsplastik der Ränder der Mm. Recti" ersonnen. Nach genügender Spaltung der Bruchpforte nach oben und unten, und Abpräparieren des Peritoneum wird der eine Rectus um 3 cm unter den andern verschoben und durch Nähte so fixiert, dass eine Muskelverdoppelung in Form eines Ellipsoids dadurch gebildet wird. Piccoli erwähnt, dass etwa gleichzeitig Bonomo auf dem Chirurgen-Kongress in Rom 1899 eine analoge Operation mitgeteilt hat. Auch Juvara ist in ähnlicher Weise verfahren und hat seine Methode von der Bruchoperation auch auf den primären Wundverschluss nach Laparotomien übertragen. Diese Verlagerungen mit Intaktlassen der Muskelsubstanz wird wahrscheinlich von Erfolg gekrönt sein, wenn sie nach dem Heidenhain'schen Vorschlag bei leerem Bauch und schlaffen Bauchdecken ausgeführt werden, wahrscheinlich werden sie aber problematisch, wenn kräftiger Muskelzug und intraabdominelle Spannung die Narbe von Neuem dehnt.

Um den Folgen der grossen Spannung zu entgehen, hat deshalb Wolkowitsch durch horizontale Incisionen aus dem einen Rectus einen rechtwinkligen Lappen mit lateraler Basis gebildet und auf den anderen verschoben. Bei einer zweiten, von ihm angegebenen Methode, die in querer Incision beider Recti und gekreuzter Vernähung der Wundränder besteht, wodurch also auch eine Verdoppelung der Muskelschicht zu Stande kommt, werden zwar, zur Heilung günstige Muskelflächen miteinander vereinigt, aber das Endresultat dürfte durch die starke Spannung der Recti ihrerseits auch hierbei sehr in Frage gestellt sein. Dauriac und Schäffer haben ebenfalls mit gekreuzten Muskellappen experimentiert. Wenn letzterer speciell hervorhebt, dass die Richtung der Lappen, die aus den medialen Rectusrändern geschnitten werden, mit oberem und unterem Stil eine gute Ernährung gewährleistet, so ist dagegen ein-

zuwerfen, dass die Nervenversorgung wahrscheinlich um so schlechter dabei wegkommt, und baldige Atrophie der Muskelsubstanz zu fürchten ist. Wo schliesslich weder die Hilfe der Entspannung noch der Verlagerungen ausreichen, haben noch Versuche mit Transplantationen von gestielten Gewebslappen zum Ziele geführt. Bessel-Hagen deckte den Defekt einer grossen medianen Hernie durch je einen Fascienmuskellappen aus dem Rectus jeder Seite. Die lateralen Ränder der medianwärts umgeschlagenen Lappen wurden in der Mittellinie vernäht, und so der Defekt durch Aponeurose und Muskel ausgefüllt. Aehnlich verfuhr Beck mit Bildung eines breiten, lateral gestielten Lappens aus dem rechten Rectus, der, thürflügelartig nach aussen aufgeklappt und in die zu deckende Bruchpforte implantiert wurde. Einen breiten Defekt im Bereich des linken Rectus versorgte Salistscheff, indem er, wie Bessel-Hagen von rechts und links, von oben und unten mobilisierte Lappen aufklappte und in der Mitte über dem Defekt vernähte. Ueber weitere Fälle mit ähnlicher Technik berichten Walther und Cordero.

Lediglich mit Fasciengewebe auch grössere Defekte zu versorgen, wurde von Parlavecchio empfohlen. Er umschneidet jederseits in der vorderen Rectusscheide einen dreieckigen Lappen mit medialem Stiel und bildet mit ihm durch Umschlagen nach der andern Seite eine neue Linea alba. Aehnlich war auch vor ihm schon Nable mit zwei halbmondförmigen Lappen verfahren, zu deren Entlastung er dann die Mm. recti durch, die ganze Muskelbreite umfassende, dicke Catgutnähte zusammenzog. Heinrich benutzt nur einen einseitigen Lappen, den er ebenfalls halbmondförmig ausschneidet und mit der freien Seite an dem mobilisierten Rande der gegenüberliegenden Aponeurose fixiert.

Ueber die Schliessung grosser Bruchpforten durch fremde Substanzen sind die Erfahrungen noch gering. Witzel und Goepel haben mit den Silberdrahtgeflechten über gute Erfolge zu berichten. Dass Misserfolge bei starker Spannung der Abdominalwand auch damit nicht vermieden werden, geht aus einer diesbezüglichen Mitteilung von Busse hervor.

Wiewohl die Frage der Fascien-Muskelheilung und Fascien-Fascienheilung, mit deren letzterer sich die folgenden Seiten beschäftigen sollen, für die modernen Operationsmethoden auch der Leisten- und Schenkelbrüche von ebenso grossem Interesse ist, wie für diejenigen der Bauchschnittnaht und Bauchbruchoperationen, so

soll doch nicht des Weiteren darauf eingegangen werden. In Lehrbüchern und zahlreichen Abhandlungen, statistischen und technischen Inhaltes, der neueren und neuesten Zeit sind die üblichen Operationen häufig genug beschrieben und der Kritik unterzogen. Das Princip besteht im Allgemeinen darin, durch eine solide Vereinigung zwischen aponeurotischem Gewebe unter einander oder Aponeurose und Muskel einen festen Wall gegen den andrängenden Bauchhöhleninhalt zu schaffen. So ausgezeichnet heutzutage die Resultate bei leichten und mittelschweren Fällen sind, so bleiben doch Fälle, denen nur mit komplicierteren Methoden beizukommen ist. So sind namentlich für die Schenkelbrüche, weniger für besonders ungünstige Leistenbrüche, Methoden angegeben, die ähnlich denen bei Bauchbruchoperationen durch Verschiebung fascialer oder muskulärer Teile oder durch Transplantation gestielter Lappen die Bruchpforte zum Verschluss bringen sollen. Die Schwierigkeit liegt dabei für die Muskelpolster wesentlich in den Störungen der Innervation, für die Fascien in der gefährdeten Ernährung, Faktoren, durch die den ersteren Atrophie, den letzteren Nekrose und dem Patienten damit Misserfolg droht.

Um den Wert einer Operationsmethode zu prüfen, giebt es dreierlei Wege: den der klinischen Beobachtung, den der anatomisch-histologischen Untersuchung des durch die Operation geschaffenen Präparates und den des Tierexperiments. Der dritte deckt sich, soweit auch dabei anatomische Fragen ausschlaggebend sind, mit dem zweiten. Der Vorteil besteht natürlich darin, dass man die Bedingungen des Heilungsverlaufes kontrollieren und regulieren kann, der Nachteil darin, dass die Ergebnisse in anatomischer und pathologischer Beziehung nur mit Einschränkungen auf den Menschen übertragen werden können.

In der uns beschäftigenden Frage ist bisher überwiegend nur der Weg der klinisch-statistischen Prüfung beschritten worden, während sowohl die anatomische Untersuchung wie das Tierexperiment nur sehr beschränkt zur Beurteilung herangezogen sind. Es hat aber gewiss Wert, an der Hand des anatomischen Präparates, sei es von Menschen durch sekundäre Operation oder Sektion, sei es vom Experimentaltier genommen, zu sehen, ob die Gewebe in der Lage beharren, in der sie der Operateur mit der Naht fixiert hatte, ob und wie die Narbenbildung durch den Kontakt gleichartiger oder ungleichartiger Gewebe beeinflusst wird, welche Zustände die Hernienbildung begünstigen und was der

Fragen mehr sind.

Den folgenden histologischen Untersuchungen liegen einerseits menschliche Leichenpräparate, andererseits von, unter näher zu besprechenden Bedingungen operierten und nach verschieden langen Zeitintervallen getöteten, Hunden entnommene Bauchschnittnarben zu Grunde.

Untersuchung menschlicher Laparotomie-Narben.

Die anatomischen Untersuchungen über den Zustand der in der Heilung begriffenen oder definitiv vernarbten Laparotomiewunden sind, soweit man aus der Litteratur ersehen kann, bisher nur in geringem Umfange ausgeführt. Bei Besprechung jeder alten oder neuen Nahtmethode wird darauf hingewiesen, durch welche zweckmässige Massnahme die Verheilung der Gewebsschichten erzielt werden kann, und doch scheinen sich nur wenige Operateure dabei zu vergewissern, ob der Heilungsverlauf den theoretischen Erwägungen entspricht. Es ist natürlich, dass in erster Linie bei erprobten Methoden der Wert nach der Statistik in Bezug auf primäre ungestörte Heilung und spätere Sicherheit gegen Hernienbildung beurteilt wird, aber aus dem Umstande, dass auch bei anscheinend tadellosem Verfahren immer noch mehr Misserfolge resultieren, als einer vollkommenen Methode entspricht, muss man schliessen, dass immer noch Faktoren bei der Heilung mitspielen, die nicht genügend berücksichtigt sind. Individuelle Verschiedenheiten der zu heilenden Bauchdecken: übermässiger Fettreichtum, Atrophie der Muskeln, Dehnung und Schlaffheit der Fascien, sowie Komplikationen während der Nachbehandlung post laparotomiam haben daneben ebenfalls ihre Bedeutung, aber es sind nicht immer gerade diese Fälle, die den Erfolg versagen.

Histologische Untersuchungen von Laparotomienarben wurden an einem grösseren Material ausgeführt von Latzko, der seine Präparate auf dem Genfer Kongress demonstrierte. Er trat an der Hand seiner Präparate für die dreischichtige Naht ein. Es ist aus seinem kurzen Referat nicht klar zu ersehen, ob er eine direkte Muskelvereinigung für nötig hält, denn einerseits erklärte er es für gleichgiltig, ob durch den Muskel oder in der Linea alba eingegangen wird, weil bei letzterem Verfahren der Muskel doch fast immer bloss gelegt werde, und andererseits erklärt er die Resektion der Linea alba nur bei Diastase der Recti für notwendig, „nachdem,

wie die Präparate beweisen, die exakte Vereinigung der Fascie nach mehreren Monaten eine weder makro- noch mikroskopisch nachweisbare Narbe giebt". Nächstdem untersuchte Minxewitsch (1898), nach seiner Meinung als erster, der diesen Weg einschlug, 19 Laparotomienarben, 11 nach Massennaht, 8 nach Etagennaht, und kam gerade zur entgegengesetzten Ansicht Latzko's. Die Wiedervereinigung der einzelnen Gewebslagen sei bei Massennaht nicht schlechter, als bei komplicierter Naht, vorausgesetzt, dass diese mit entsprechender Exaktheit angelegt sei. Da nun zudem die Massennaht eine ganze Reihe von Vorzügen vor der Schichtnaht bietet: beste Gewährleistung bei Ernährung der Narbe, Verhütung toter Räume, geringere Läsion des Gewebes, Vermeidung der Einführung fremder Körper, schliesslich raschere Ausführbarkeit, so tritt er unbedingt für die durchgreifende Naht ein; nur macht er für abnorme Fälle die Koncession der „gemischten Naht". Treub (1897) kam bei Untersuchung einer Narbe nach durchgreifender Naht ebenfalls zu dem Resultat, dass alle Schichten gut vereinigt seien.

Diese durchgehends kurzen Mitteilungen handeln, wie es scheint, alle nur von dem Endresultat der fertig gebildeten Narbe; es dürfte aber auch namentlich mit Rücksicht auf die Fragen, wie lange etwa völlige Bettruhe nach der Laparotomie einzuhalten ist, wann wieder gearbeitet werden darf, ob die Narbe eines Schutzes durch Bandage bedarf, von Interesse sein, an Narben verschiedenen Alters den Ablauf der Heilungsvorgänge zu studieren.

Ohne Frage ist diejenige Schicht, die durch eine gute Narbenbildung widerstandsfähig werden muss, die Fascienmuskelschicht. Dass eine gut verheilte Muskelnarbe, sei es, dass wirklich eine, den Muskel in seiner Dicke durchsetzende bindegewebige Narbe zu Stande kommt, sei es, dass der Muskel, wie bei Längsschnitten, die nur wenige Fasern völlig durchtrennen, im Allgemeinen zu erwarten ist, so vollständig ad integrum restituiert wird, dass von einer Narbenbildung eigentlich nichts wahrzunehmen ist, ausreichenden Schutz gegen Hernienbildung gewährt, auch ohne Sicherung durch vernarbte Aponeurosen, kann keinem Zweifel unterliegen. Aber wir wissen, dass der Muskelschnitt mehrere und recht wesentliche Nachteile hat. Die Lähmung und Atrophie der Nerven droht, wenn, wie es für den Muskel wieder am vorteilhaftesten ist, die Trennung durch glatten Schnitt in Längsrichtung geschieht, die stumpfe Spaltung mit Skalpellstiel und Finger setzt bei grösserer

Ausdehnung der Wunde viel kompliciertere Wundverhältnisse und wird jedenfalls nicht von einer Restitutio ad integrum, sondern nur von bindegewebiger und weniger zuverlässiger Narbenbildung gefolgt. Durchgreifende Naht nach Muskelschnitt wird bei der Breite der Flächen, die sich gut adaptieren lassen, einen weiteren Nachteil vermeiden, den die Etagennaht der Muskelsubstanz mit sich bringt: die Abschnürung einzelner Muskelstreifen, die dadurch der Degeneration verfallen können. Auch die Etagennaht der beiden Muskelscheiden vermeidet dessen direkte Schädigung, aber bei der partiellen Ablösung, die die Aponeurosenränder gewöhnlich während grösserer Operationen, bei denen die Wunde selbst nicht immer ohne Schaden davon kommt, erleiden, dürfte die Adaption der Muskelsubstanz damit nicht immer gewährleistet werden.

Wie steht es nun mit der Festigkeit der Fasciennarbe? Ist sie eine einfache Bindegewebsnarbe wie andere auch, und das wird von mehreren Autoren, die Schnitt und Naht in der Linea alba verdammen, angenommen, so ist nicht einzusehen, wodurch die Nahtmethoden, die auf die Fascienheilung das Hauptgewicht legen, der Statistik nach so gute Erfolge haben und warum nicht jede durchgreifende Naht, die nur breite Wundflächen zusammenzufügen sucht, gleich gute Resultate hat. Andererseits entsteht die Frage, warum kommen auch nach exakter Fasciennaht und primärer Wundheilung dennoch Bruchbildungen vor? Latzko hebt hervor, dass bei seinen Präparaten nach mehreren Monaten eine Narbe in der Fascie überhaupt nicht mehr nachzuweisen sei. Wenn das jede Fasciennaht erreicht, so ist sie eine ideale Methode, denn man braucht nur einen Blick auf solche gute, d. h. durch fasciales Gewebe gebildete Fasciennarbe zu thun, um sich Olshausens Ansicht anzuschliessen, dass mit dem Zustandebringen einer tadellosen Fascienheilung ein sicherer Hort gegen unliebsame Folgen geschaffen wird.

Mit Rücksicht auf den Missbrauch, gerade bei den Bauchdecken so oft promiscue den Ausdruck „Fascie“ für ganz verschiedene histologische Gewebe anzuwenden — denn durch „Fasciennähte“ werden sowohl die Fascia transversa und Fascia superficialis, wie die Linea alba und die durchtrennten Rectusscheiden vereinigt — muss ein kleiner Exkurs zur Fixierung des Fascienbegriffes gemacht werden.

Aus den Ausführungen von v. Bardeleben in den beiden Artikeln „Aponeurose“ und „Fascie“ der Eulenburg'schen Real-Encyklopädie geht hervor, dass die Anatomen über die Anwendung

dieser beiden Bezeichnungen nicht einer Meinung sind. v. Bardeleben unterscheidet Hautfascien und Muskelfascien, die letzteren sind für ihn die Fascien im engeren Sinne. Alle Fascien stehen dann im Zusammenhang mit Muskeln und ihre Entwicklung zu platten Sehnen steht im direkten Verhältnis zur Zahl und Stärke der an ihnen inserierenden und entspringenden Muskeln. Gegenbaur trennt dem gegenüber Fascien = Muskelbinden und Aponeurosen = Sehnenhaut. Die Fascien bestehen im Wesentlichen aus lockerem Bindegewebe und enthalten elastische Fasern. „Unter Verschwinden des elastischen Gewebes nimmt straffes Bindegewebe die Stelle des lockeren ein und gestaltet die Fascie aponeurotisch. Sehnige Faserzüge verlaufen in bestimmter Richtung und können sogar auf grösseren Strecken die Fascie in eine Sehnenhaut, Aponeurose, verwandeln.

Bei der folgenden Beschreibung der Präparate ist die Definition Gegenbaurs massgebend gewesen. Die Ausdrücke Aponeurose und aponeurotisches Gewebe beziehen sich auf die Linea alba und die sehnigen Muskelscheiden. Als Fascie oder fasciales Gewebe sind mehr oder weniger derbe Bindegewebslagen bezeichnet.

Die 15 mir zur Untersuchung zur Verfügung stehenden Bauchschnittnarben stammen von Patienten, die von verschiedenen Operateuren und nach verschiedenen Methoden operiert wurden. Die Lebensdauer nach der Operation betrug 1 Tag bis 6 Wochen.

Die Konservierung geschah teils in Alkohol, teils in Formol, teils in Müller'scher Flüssigkeit. Da im Allgemeinen feinere Zellstrukturen nicht in Frage kommen, so hat die Verschiedenheit der Konservierung keine Bedeutung. Die in toto gehärteten Narben wurden in ca. 1—2 cm dicke Stufen zerlegt, diese in Celloidin eingebettet, und von jeder Stufe eine Schnittserie angefertigt. Die Färbung geschah mit Hämatoxylin-Eosin und nach van Gieson. Die nach letzterer Methode gefärbten Präparate geben natürlich zunächst die besten Uebersichtsbilder, indem das aponeurotische Gewebe durch leuchtende Rotfärbung scharf hervortritt. Zum Studium histologischer Feinheiten eignen sich die Hämatoxylin-Eosin-Präparate besser.

Die Beschreibung der Präparate erfolgt in der Reihenfolge, wie sie nacheinander in Bearbeitung kamen. Um häufigere Wiederholungen zu vermeiden, sind von manchen Narben nicht alle Serien beschrieben, sondern nur diejenigen, die charakteristische Einzelheiten zu bieten schienen.

1. Gastroenterostomie. Exitus nach 5 Tagen. Durchgreifende Nähte, noch in situ. (Operateur: Czerny).

Serie I. Makrosk. Bauchdecke an der Nahtstelle von gleicher Dicke, wie in der Nachbarschaft, ca. 12 mm. Haut um die Naht wulstig erhoben. Peritonealränder ca. 1 cm klaffend, nach innen umgerollt. Zwischen den Schnitträndern der vorderen Aponeurose Diastase von ca. 1/2 cm. Hautwunde gegen die Unterlage so weit verschoben, dass sie etwa gerade über dem einen Rande der oberen Aponeurose liegt. Aehnliches Verhalten zeigen die Querschnitte auf allen Stufen.

Mikrosk. Präp. Unterhalb der dicken Lage unregelmässig verflochtenen Unterhautbindegewebes spannt sich von der Oberfläche des einen Aponeurosenrandes zu der des anderen ein ununterbrochener schmaler, in Wellenform verlaufender Streifen kernarmen Bindegewebes. Derselbe verbindet das auf den Aponeurosen auflagernde Gewebe, das diesen wie ein Peritenonium anhaftet. Die Aponeurosenstümpfe, von denen der eine leicht nach unten, der andere ebenso nach oben abbiegt, sind durch einen schmalen Spalt von dem sie umgebenden zellreichen und mit reichlichen Leukocyten durchsetzten, neugebildeten Gewebe getrennt. An der Unterfläche stehen sie durch schmale Bindegewebslagen mit der darunter liegenden Muskulatur in Verbindung, deren Interstitien in den oberflächlichen Lagen reichlich mit Leukocyten infiltriert sind. Die Stümpfe der unteren Muskelscheide erscheinen durch die Einrollung nach innen kolbig verdickt. Ihre bindegewebigen Interstitien sind mit Leukocyten erfüllt, die oben anliegende Muskulatur verhält sich hier wie unterhalb der oberen Scheide. Der Raum unterhalb der oben beschriebenen querziehenden fascialen Lamelle bis zur unteren Fläche des Schnittes wird eingenommen von Muskulatur, die gegen die Bauchhöhle durch eine schmale Zone fibrinösen Exsudates begrenzt wird. Der Ort der Muskelwunde ist kenntlich an einer breiten Zone zusammengedrängter, durchweg auf Quer- und Schrägschnitten getroffener Muskelfasern. Eine langgestreckte Haemorrhagie im oberen, und ein Exsudatstreifen im unteren Abschnitt lassen die Schnittrichtung erkennen. Die Muskelfasern selbst erscheinen grösstenteils normal, nur spärlich sind solche mit hyaliner Quellung und Zerklüftung um die Exsudaträume. Die Interstitien sowohl zwischen den Muskelbündeln, wie den Fasern sind reichlich mit Rundzellen angefüllt.

Serie II. Während die Muskulatur etwa die gleichen Zustände zeigt, besteht bezüglich der Aponeurose insofern ein Unterschied, als der Rand der einen Seite vollständig nach unten umgerollt ist, die Kuppe des Stumpfes somit nach aussen sieht. Das sehnige Gewebe selbst ist scharf abgegrenzt, aber von den interstitiellen, zum Teil reichlich infiltrierten Bindegewebslagen strahlen wellige Fasern aus in das den Stumpf in breiter Lage umziehende fasciale Gewebe.

Serie III. Diastase der Aponeurose etwa wie bei Serie I. Von den Rändern der vorderen Scheide ist der eine von einer inselartig ab-

gesprengten Schicht in Degeneration begriffener Muskulatur überlagert, von dieser durch eine schmale Zone von Granulationsgewebe getrennt. Am andern Rande erscheint das Aponeurosengewebe aufgelockert, teils durch Fettgewebe, teils durch Muskulatur auseinander gedrängt. In die Mitte der Muskelsubstanz senkt sich hier von oben her ein trennender Keil ein, dessen oberer breiter Teil aus jungem Granulationsgewebe besteht, und dessen Spitze mit zellreicher fibrinöser Exsudatmasse nahe über der der inneren Fläche endet.

2. Ovariotomie. Medianschnitt vom Nabel bis zur Symphyse. Naht vermittelst durchgreifender und oberflächlicher Nähte. (Op.: Czerny). Exitus 4 Wochen post. oper. an Sepsis. Altes Sammlungspräparat (1883). Bauchdecken ca. 1/2 cm dick, Narbe lineär, leicht eingezogen.

Serie I. Mikrosk. Hautnarbe auch mikroskopisch durch die Einsenkung und einen mehr verflochtenen Bau des, im Uebrigen in Längszügen unter der Oberfläche verlaufenden, Unterhautbindegewebes kenntlich. Zwischen diesem und der Aponeurosenschicht eine schmale Zone von Fettgewebe, das seinerseits von der Aponeurose selbst durch eine schmale ununterbrochen in Wellenlinien quer verlaufende Bindegewebslage geschieden wird. Die breiten, sehnigen Lagen der Rectusscheide senken sich zu einer trichterförmigen Narbe ein. Der breite Boden dieses Trichters wird gebildet von derben, wesentlich aus quer verlaufenden Zügen bestehendem Narbengewebe. Dieses Gewebe ist zellreicher als die Aponeurosen, aber die länglichen Kerne nähern sich in der Form schon mehr den stäbchenförmigen des aponeurotischen Gewebes. Flachwellig ziehen Schichten solcher paralleler Fasern, von dem Ende jeder Scheide ausstrahlend, in das verbindende Narbengewebe hinein, um hier mit einander zu konfluieren und eine kontinuierliche Brücke herzustellen. Bei van Gieson-Färbung erscheinen gerade diese Züge fast mit derselben Intensität gefärbt, wie das aponeurotische Gewebe selbst. Bei stärkerer Vergrösserung ist der Uebergang vom präexistenten zum neugebildeten Gewebe als ein allmählicher, nur durch die stärkere Tinktion (mit Eosin) der jungen Fasern markierter zu erkennen. Die Zellenvermehrung beginnt schon in der Aponeurose selbst und steigert sich unter gleichzeitiger Verkürzung und Verbreitung der Kerne nach und nach bis zur Region der zur Narbe ausstrahlenden Fasern. Die schlanken Zellformen, die stärkere Tinktionsfähigkeit mit Fuchsin, die Anordnung der Fasern lassen die geschilderten Züge von dem darüber und darunter befindlichen unregelmässig angeordneten, wesentlich heller gefärbten, einfach bindegewebigen Narbengewebe unterscheiden, und es kann keinem Zweifel unterliegen, dass die einander entgegengerichteten Pole der Sehnenlage junges Sehnengewebe gebildet und dadurch eine feste Verbindung zwischen sich hergestellt haben (cf. Taf. I—II, Fig. 1).

Serie II. Mikrosk. Die Muskelscheidenschicht unterscheidet sich von dem Befunde in den Präparaten der Serie I dadurch, dass die breiten Aponeurosen, die sich zwar auch an Stelle der Narbe leicht einsenken, fast in ihrer ganzen Breite durch solides Gewebe vereinigt sind, das beiderseits kontinuierlich in der Aponeurose aufgeht und nur durch den grösseren Zellreichtum, der aber wesentlich geringer ist, als bei den Präparaten der Serie I, von dem alten sehnigen Gewebe unterscheidbar ist. Die ursprüngliche Diastase der Aponeurosenränder, die in Serie I unter Lupenvergrösserung auf 1/2 mm zu schätzen ist, ist in dieser Serie höchstens halb so gross. Das erklärt den vollständigeren und vorgeschritteneren Ablauf der Narbenbildung.

3. Mediane Bauchnarbe nach Laparotomie oberhalb des Nabels. Durchgreifende Nähte mit oberflächlichen Hautnähten, noch alle in situ, in einer ausserordentlich exakten Anordnung. (Op.: Czerny). Altes Sammlungspräparat.

Bauchwand 1 1/2—2 cm dick, zwischen Haut und Fascie breite Lagen von Fettgeweben. Mikrosk. Aponeurose mit Rectus der einen Seite leicht aufwärts, die der anderen nebst Muskel abwärts gebogen, wodurch eine Zusammenlagerung in der Weise resultiert, dass der Muskelrand der ersten Seite die Aponeurose der anderen noch leicht überdacht. An dieser Stelle besteht die einzige Berührungsfläche zwischen den beiderseitigen Fascienmuskelschichten, deren freie Schnittflächen im Uebrigen, nur durch schmales zellreiches Exsudat geschieden, in Fettgewebe eingebettet sind. Die hintere Muskelscheide ist beiderseits ziemlich weit retrahiert. Der unteren Fläche der Fascienmuskelschicht lagert sich lockeres, gefässreiches, zum Teil aus Fett bestehendes Gewebe an, das gegen die Bauchhöhle von einer fibrinösen Exsudatschicht eingesäumt wird. (Tafel I—II, Fig. 3).

4. 56jähriger Mann, Resectio pylori mit Schnitt in der Linea alba vom Schwertfortsatz zum Nabel. Durchgreifende Nähte, noch in situ. Exitus nach 8 Tagen an Peritonitis. (Op.: Czerny). Sammlungspräparat 1884.

Serie I. Dicke der Bauchwand 7 mm, Hautränder übereinander geschoben. Diastase der Ränder der Linea alba ca. 1/2 cm, der Mm. Recti ca. 2 cm.

Mikrosk. Der Raum zwischen den Aponeurosenrändern ist ganz durch Fettgewebe angefüllt, das nur von spärlichen, querlaufenden derberen Zügen und mehreren grossen Haemarrhagien unterbrochen ist. Um die Schnittfläche der Aponeurose lagert Granulationsgewebe, in das, nur vereinzelt, feine wellige Fasern von der Aponeurosenfläche ausstrahlen, deren Herkunft namentlich mit der van Gieson-Färbung deutlich zu verfolgen ist.

Serie II. Ueberdachung der Haut und Aponeurose. Diastase wie bei Serie I. Mikroskopisch zeigt sich, wie bei Serie I eine spärliche Regeneration mit Fibrillenbildung an dem einen Aponeurosenstumpf, während der andere scharf abgeschnitten erscheint und nur durch eine schmale, mit Leukocyten infiltrierte Schicht von dem interponierten Fett getrennt ist. Die Fettmasse ist in der Aponeurosenlücke hernienartig emporgedrängt, sodass die Tiefe der noch klaffenden Hautwunde der Bauchhöhle sehr nahe gerückt ist.

5. 37jährige Frau, Amputatio uteri supravaginalis mit medianem Schnitt vom Nabel zur Symphyse. Durchgreifende Nähte, noch in situ. Exitus nach 3 Tagen an Peritonitis. (Op.: Czerny) Sammlungspräparat 1883.

Serie I. Bauchwand 2—2½ cm dick. Zwischen Haut und Fascienmuskelschicht breite Fettmassen. Diastase zwischen den Aponeurosenstümpfen ca. 2 mm.

Mikrosk. Der Raum zwischen den Aponeurosen und Recti eingenommen von Fettgewebe und zellreichem entzündlichen Exsudat, das die Aponeurosenränder einhüllt, in deren Spalten eindringt und die einzelnen Lagen von einander lockert. In den Randpartien Kernvermehrung zwischen den Sehnenfasern die sich zum Teil aufgelöst in dem infiltrierten Fettgewebe verlieren, zum Teil scharfrandig gegen die Umgebung abgetrennt sind und damit keine Verbindung erkennen lassen. Die Recti sind noch weiter retrahiert, noch mehr die schmale hintere Fascie nebst Peritoneum, sodass ein Trichter entsteht mit oberer Spitze, dessen ganzer Raum mit Fett und entzündlichem Exsudat ausgefüllt ist.

Serie II. Die Aponeurosenränder bis auf ca. 1 mm genähert und in den oberflächlichen Abschnitten durch eine quere Exsudatmasse verbunden.

Serie III. Die Aponeurosenränder fast bis zur Berührung genähert, aber beide nach oben ausgestülpt. Der Zwischenraum von entzündlich infiltriertem Fettgewebe ausgefüllt. Kernvermehrung bei Serie II und III wie bei Serie I, aber keine Proliferationserscheinungen. Die hintere Fascie von der Aponeurose nicht getrennt, die Muskeln nirgends freigelegt.

6. 36jähriger Mann. Probelaparotomie in der Mittelinie unterhalb des Nabels und wegen Inoperabilität des Darmtumors Kolostomie. Durchgreifende Seidennähte, noch nicht entfernt. Exitus 5 Tage nach der Operation an Peritonitis. (Op.: Dr. Kaposi, Klinik Heidelberg). Sektion 1. XII. 01.

Serie I. Bauchwanddicke ca. 1 cm. Hautwunde nicht verklebt infolge Einrollens des einen Wundrandes auf fast ½ cm bis nahe zur Aponeurose. Der tiefe Wundspalt geht etwa 1—2 mm lateral von der

Linea alba durch die Substanz des einen Rectus. Der Aponeurosenrand auf der Seite der intakten Linea alba befindet sich nebst dieser fast im Niveau des Hautschnittes. Der korrespondierende Rand ist um fast 1 cm retrahiert.

Mikrosk. Der Muskelwundspalt ist mit Fettgewebe ausgefüllt. Der mediale Teil der Muskulatur ist aufgefasert, ein breites Bündel ist nach oben geschlagen, überlagert den Rand der Aponeurose und trennt diesen damit von einer breiten fascialen Bindegewebsschicht, die von der Oberfläche der retrahierten korrespondierenden Muskelscheide über den Muskelwundspalt hinwegzieht. Diese abgetrennte Muskelpartie zeigt aufgequollene Fasern und Infiltration der Interstitien. An der Bauchhöhlenfläche ist die Muskulatur auf der Seite der erhaltenen Linea alba von der intakten hinteren Fascie mit eitrigem Belag überzogen. Auf der anderen Seite sind die Muskelstümpfe nur von solchem zellreichen, plastischen Exsudat umgeben, das sich ziemlich weit in die Interstition hinauf erstreckt. Ein breiter Infiltrationsstreifen, der den intakten Muskel vom Peritoneum schräg nach oben bis zur Aponeurose durchsetzt, kennzeichnet die Lage einer durchgreifenden Naht.

Serie II enstammt dem untersten Abschnitt der Wunde, in dem nicht mehr die ganze Wand durchtrennt, aber die vordere Aponeurose neben der Linea alba durschnitten wurde. Dieselbe hat sich auf 1 cm retrahiert. An ihrer Stelle liegen nach dem Wundspalt zu lockere Fasciensträngе dem Muskel auf und verbinden sich mit dem die anderseitige Aponeurose deckenden Gewebe.

7. 39jährige Frau, Ovariotomie, mit Medianschnitt vom Nabel zur Symphyse. Durchgreifende Nähte, am 8. Tage entfernt. Wundheilung glatt, Exitus 12 Tage post operat. an Lungenembolie. (Op.: Czerny.) Sektion 27. XII. 01.

Hautnarbe glatt. Peritoneum in ganzer Länge ca. 1 cm klaffend. Dicke der Bauchwand 1—1½ cm. Serie I und II entstammen Teilen der Narbe oberhalb der Linea Douglasii, Serie III—VI tieferen Abschnitten.

Serie I. Zwischen Unterhautbindegewebe und Fascienmuskelschicht mässig dicke, von wenigen derben Zügen durchzogene Fettschicht. Die Linea alba ist ziemlich genau in der Mitte durchtrennt. Die Diastase der Ränder beträgt ca. 3 mm. Der Rand der einen Seite ist leicht nach oben abgebogen und sieht mit der Schnittfläche gegen das Fettgewebe, von diesem nur durch eine schmale Zone quer zur Faserrichtung der Aponeurose verlaufenden, ziemlich zellreichen Bindegewebe getrennt. Die Substanz der Aponeurose ist endständig vernarbt. Der andere Rand der Linea alba ist dem gegenüber nach unten abgebogen und sieht gegen Granulationsgewebe. Die Aponeurosensubstanz ist zum Teil aufgelockert, in einzelne Lagen aufgefasert. Von diesen, die weit in das einhüllende Gewebe hineinragen, sprossen hie und da neue Fasern aus, die dem Ge-

webe stellenweise ein mehr streifiges Gefüge geben. Der Spaltraum zwischen den Rändern der Linea alba wird durch einen schmalen Streifen unregelmässig quer verlaufenden, zellreichen, undeutlich längs gefaserten Gewebes überbrückt, dem beiderseits Fettgewebe anlagert, unten von mehreren ziemlich dickwandigen Gefässen durchsetzt.

Serie II. Die Präparate zeigen ein, dem der ersten Serie sehr analoges Bild. Die Ränder der Linea alba sind beiderseits durch ein, quer zu ihrer Faserrichtung verlaufendes Narbengewebe abgeschlossen. Das Interstitium wird im Wesentlichen von Fettgewebe ausgefüllt.

Serie III. Diese Serie hat das meiste Interesse des ganzen Präparates, insofern hier die Bildung einer jungen Narbe zwischen den stark genäherten und einander entgegen gerichteten Aponeurosenteilen zu stande gekommen ist. Es verbindet sich die untere Hälfte der einen Schnittfläche der Linea alba mit der oberen Hälfte der anderen. Schon bei schwacher Vergrösserung zeigen nach van Gieson gefärbte Schnitte, dass die Narbensubstanz fast die gleiche intensive Rotfärbung aufweist, wie die sehnige Substanz selbst. An Hämatoxylin-Eosinpräparaten zeigt sie mehr blaurötlichen Ton, infolge des grossen Kernreichtums. Mit starker Vergrösserung sieht man in dem Aponeurosenquerschnitte nach dem Rande zu stärkere Schlängelung der Lamellen und zunehmende Kernvermehrung. Aus dem, bei schwacher Vergrösserung scharfrandig abgesetzten, blassen Rande der Sehnenlamellen setzen sich feine gewellte Fasern mit Stäbchen- und zum Teil spiralförmigen Kernen in das Narbengewebe fort. Man erkennt nun, dass die, durch tieferes Blau markierte Grenze ihren Charakter erhält durch die Anwesenheit von Kernteilungsfiguren in kurzen und breiten Bindegewebszellen und einer grösseren Zahl interstitiell angeordneter Rundzellen. Die Mitte der Narbe erscheint wieder heller, weil hier die schmalen langgestreckten Kerne wieder gegen die Zwischensubstanz zurücktreten und Wanderzellen nur spärlich eingestreut sind. Die der Narbe nicht direkt anliegenden Lamellen der Aponeurosen senden von ihrer Schnittfläche aus in das sie umgebende, fast strukturlose, zellreiche Gewebe ebenfalls faserige Ausläufer, die in der Richtung nach der Mitte zu streben (Taf. I—II, Fig. 3).

Serie IV. Der Abstand der Aponeurosenränder ist wesentlich grösser, der eine Rand horizontal gerichtet, der andere leicht aufwärts gebogen. Eine breite, fibrilläre Zwischensubstanz geht von der ganzen Breite des horizontal nach der Mitte zu gerichteten Randes aus und verbindet sich dadurch mit der medial und abwärts gerichteten Unterfläche der gegenüber liegenden Aponeurose. An dem ersteren Schnittrande ist das Verhältnis von sehniger Substanz zum verbindenden Gewebe, wie es bei Serie III beschrieben. Die Schnittfläche der anderen Seite sieht aufwärts und ist durch einen schmalen Streifen quergefaserten Gewebes, wie durch eine Kuppe gegen das Fettgewebe abgegrenzt. Dagegen ist die medial gerichtete Unterfläche nicht, wie es bei schwacher Vergrösserung zunächst

erscheint, gegen das angrenzende Gewebe in scharfer Linie abgesetzt, sondern es ist seitlich aufgefasert, und aus den einzelnen zu der beschriebenen Zwischensubstanz abschweifenden Lamellen senken sich Fibrillen von welligem Verlauf in die Grenzschichte ein, indem sie dieser damit eine im ganzen horizontale Faserrichtung verleihen.

Desgleichen ist natürlich das, dem anderen Querschnitt benachbarte Zwischengewebe horizontal gefasert, die Mitte dagegen von unregelmässigem und gekreuztem Faserverlauf. Die Breite des ganzen Interstitiums und die ungünstigeren Bedingungen durch die Abwendung der Schnittfläche der einen Seite hat offenbar hindernd auf die aponeurotische Narbenbildung eingewirkt.

Serie V. Die Breite des Aponeurosenabstandes ist etwa wie bei Serie IV. Zellreiche Zwischensubstanz in bekannter Anordnung verbindet den vollen Querschnitt mit einer freiliegenden Partie der Muskelschicht der andern Seite und der dieser aufliegenden, wenig retrahierten unteren Hälfte der Muskelscheide. Nur von der oberen Hälfte des ersten Querschnittes findet in der oben geschilderten Weise Beteiligung an der Fibrillenbildung statt, während vor der unteren Hälfte dieser Seite und dem Aponeurosenstumpf der andern Seite die geschlängelten Gewebsfibrillen der Zwischenschicht kreuz und quer verlaufen, und die spärlichen, von dem Querschnitt einstrahlenden Fasern den Typus der Narbe kaum beeinflussen.

Serie VI. Die Schnittränder der Linea alba sind ziemlich genähert, aber durch eingelagertes Fettgewebe geschieden. Der Querschnitt der einen Seite ist etwas abwärts gebogen und durch verwirrt faseriges Zwischengewebe mit der Muskulatur der anderen Seite verbunden. Die Lamellen des Aponeurosenquerschnittes sind zum Teil aufgefasert, wenig tingiert, ein Ausstrahlen von Faserbündeln ist nur an wenigen Faserlagen zu sehen, während im Allgemeinen mehr quer verlaufende, in sehr zelliges Gewebe eingebettete Fasern den sehnigen Lamellen vorgelagert sind.

8. Ca. 4 Tage alte Narbe der Medianlinie oberhalb des Nabels. Schnitt durch die Linea alba. Naht in 2 Etagen. (Op.: Prof. Rehn-Frankfurt).

Hautwunde infolge tiefer Einbuchtung des einen Randes noch nicht verklebt. Die Einstülpung der Oberhaut reicht bis auf die Fascienschicht. Grosses Hämatom. Peritoneum im ganzen glatt, aber teilweise durch ziemlich ausgedehnte flache Hämatome vorgebuckelt.

Serie I. Die Schnittflächen der Linea alba sind so aneinander gelagert, dass die quere Schnittfläche der einen Seite horizontal gerichtet, der nach oben geschlagenen Unterfläche der andern Seite gegenüber liegt. Eine enge Vereinigung besteht durch die im Präparat getroffene Naht nur im oberen Drittel. Die unteren zwei Drittel sind teils durch Coagula, teils durch Fett getrennt. Peritoneum, dem nur wenig Fibrin auflagert, mit dünner fascialer Schicht, überzieht die Unterfläche der Aponeurosen-

muskelschicht kontinuierlich.

Serie II. Die Hauträuder beide tief eingekrempelt. Die Spitze des so entstehenden Trichters bis in die ca. 1/2 cm weit klaffende Lücke zwischen den Aponeurosenrändern reichend.

Serie III und IV. Die Ränder der Linea alba in ganzer Breite vereinigt. Die Vereinigungsstellen durch unregelmässigen, teilweise geknäulten Verlauf der Lamellen kenntlich. Zwischen Unterhautzellgewebe und Aponeurose sowie hinterer Muskelscheide und Peritoneum-Fascienschicht grosse Extravasate.

9. Narbe nach Schnitt in der Mittellinie unterhalb des Nabels. Ca. 10 Tage alte Naht in 2 Etagen, Hautnähte entfernt. (Op.: Prof. Rehn-Frankfurt).

Die Dicke der Bauchwand beträgt 3 cm, davon kommen fast 2 cm auf die Fettschicht. Aponeurose dünn, Muskulatur atrophisch. An Stelle der oberen Aponeurosennaht unter der Fettschicht an mehreren Stellen Höhlenbildungen, die mit erweichter nekrotischer Substanz angefüllt sind.

In den meisten Schnitten endigen die Stümpfe der Aponeurosenlagen aufgefasert oder mit zellreichem Infiltrat überzogen in dem centralen Hohlraum. So bei Serie I, III und IV.

Serie II. Die Schnittflächen der beiden vorderen und hinteren Aponeurosen nähern sich in der Mitte in Form eines Quadrates von ca. 1 mm Seitenlänge. Die Räume zwischen den oberen und unteren Aponeurosen sind mit lockerem Bindegewebe und Fett ausgefüllt, das sich an der Wundfläche zwischen die oberen Ränder, wie diese nach oben gerichtet, fortsetzt. Zwischen die unteren Ränder ist ebenfalls Fettgewebe interponiert. An einigen Stellen sieht man vom Aponeurosenrand geschlängelte Fibrillen in das benachbarte, durch grossen Reichtum an Rundzellen und Riesenzellen ausgezeichnete Zwischengewebe ausstrahlen, aber eine Kontinuität durch querverlaufende Faserlagen ist nirgends hergestellt. Das ganze Bild ist unklar durch die Anwesenheit zahlreicher gelber, von tiefdunkel gefärbtem Hof umgebener Jodoformkrystalle.

Serie V. Die Aponeurosenränder gefaltet und bis ca. 1 mm genähert, aber die Lücken durch wenig faseriges und viel Fettgewebe ausgefüllt.

Das Peritoneum ist fast in allen Schnitten lineär vereinigt, zum Teil sind die Ränder nach innen geknäult, dann erscheint der Trichter durch lockeres Gewebe ausgefüllt und eine glatte Zellenlage zieht kontinuierlich darüber hin.

10. 45jähriger Mann, Gastrostomie bei gangränösem Oesophaguscarcinom. Bauchnaht in 3 Etagen. Exitus nach 6 Tagen. (Klinik Krönlein-Zürich).

Mediane Bauchnaht, 8 cm lang, in der Mitte Drainageöffnung. Dicke der Bauchwand 1 cm. Die Anfertigung mikroskopischer Schnitte wird

durch die versenkten Seidenfäden sehr erschwert und gelingt nur unvollkommen, insofern an den meisten Präparaten entsprechend den Nähten Gewebsteile ausfallen. Man sieht an den brauchbaren Schnitten, dass die beiden Schnittflächen der Linea alba lineär aneinander gepresst sind. Die Vereinigungslinie wird durch die unregelmässige Anordnung der einzelnen Bündel gekennzeichnet.

11. 63jährige Frau; 20 cm lange geheilte Laparotomiewunde, nach Längsschnitt ca. 4—5 cm rechts von der Mittellinie. Probelaparotomie bei Bauchdeckensarkom. Naht in 3 Etagen. Exitus nach 6 Wochen. (Klinik Krönlein-Zürich).

Hautnarbe glatt. In der Bauchwand, bis dicht unter die Haut reichend, erbsen- bis bohnengrosse Tumormetastasen. An der Unterfläche ruht die Bauchwand direkt einer grossen Tumormasse auf.

Mikrosk. sieht man, dass das Gewebe der Bauchwand grösstenteils durch Geschwulstmasse (sehr zellreiches, gemischtzelliges Sarkom) verdrängt und ersetzt ist, sodass von den Narben der tieferen Gewebe wenig zu sehen ist. Nur an den Präparaten einer Schnittserie kommt die Aponeurosennarbe deutlich zur Beobachtung. Diese Stelle ist dadurch hervorgehoben, dass sie, wie Callusmasse verdickt, das Niveau der von beiden Seiten hinein verlaufende Aponeurose überragt. Der Verlauf der Lamellen ist im ganzen quer, aber stark wellig und etwas ungeordnet. Die blassere Tinktion mit Fuchsin macht die Narbe auch bei schwacher Vergrösserung erkennbar.

12. 18jähriger Mann. Incision bei vernachlässigter Appendicitis. Durchgreifende Nähte. Exitus nach 1 Tag.

Der Wundspalt klafft zum Teil noch in allen Schichten, zum Teil besteht fibrinöse Verklebung. Die Haut, wie die tieferen Schichten, sind sehr unvollständig adaptiert. Die Muskelschichten sind bis auf schmalen, mit Fibrin gefüllten Spalt genähert, die Aponeurose ziemlich weit retrahiert.

13. 43jähriger Mann, Carcinoma ventriculi inoperabile. Probelaparotomie. Schnitt median oberhalb des Nabels. Naht in 3 Etagen. (Krankenhaus Braunschweig). Exitus nach 13 Tagen. Anatomische Diagnose: Peritonealcarcinom. Laparotomiewunde mit Netz und Darm verwachsen.

Bauchdecken ca. $^3/_4$—$1^1/_4$ cm dick, grössere Fettmengen nur an der Peritonealseite.

Serie I. Die Ränder der Linea alba ca. 1 mm von einander entfernt. Die untere Hälfte der einen Seite steht etwa im Niveau der oberen Hälfte der andern und ist mit dieser durch zellreiches fibrinöses Gewebe verbunden, während die oberen Lamellen der ersten und die unteren der zweiten je-

weils nach oben, bezw. unten abgebogen und von der Verbindung ausgeschlossen sind. Quere Fibrillenzüge, die der ganzen jungen Narbe ihr quergefasertes Aussehen verliehen, verlaufen von einer Aponeurosenschnittfläche zur andern und zwar zahlreicher und dichter gestellt, dabei weniger stark geschlängelt, wie bei Fall 7, Serie III beschrieben. Der grössere Zellreichtum kennzeichnet am Uebergang vom alten zum jungen Gewebe die Schnittfläche, aber bei starker Vergrösserung sieht man auch hier, dass die Grenze keine scharfe ist, sondern durch den grösseren Kernreichtum am Ende des alten Gewebes und die direkt aus diesem ausstrahlenden welligen Fibrillen verwischt wird. Medial von der Grenzzone ist das junge Gewebe wieder wesentlich homogener und weniger kernreich, im ganzen noch kernärmer als bei den, im übrigen sehr ähnlichen Präparaten von Fall 7 geschildert wurde.

Serie II. Die Aponeurosenschicht fast in ganzer Breite adaptiert. Bei Lupenvergrösserung ist die schmale Narbenpartie durch die etwas schwächere Färbung mit van Gieson kenntlich, bei stärkerer Vergrösserung sieht man die blasse, durch grösseren Reichtum an Zellen und neugebildeten Gefässen abgehobene Narbe von queren, flach gewellten Faserschichten durchzogen, die direkt aus der Aponeurose der einen Seite hervorgehen und in die andere Seite übergehen.

14. 53jähriger Mann, Carcinom des Magens mit multiplem Organ- und Peritoneal-Metastasen. Probelaparotomie in der Mittellinie oberhalb des Nabels. Naht in 3 Etagen. (Klinik Krönlein-Zürich). Exitus nach 3 Tagen.

Mit Lupenvergrösserung erkennt man, dass die Aponeurosenränder genähert, aber im ganzen nur wenig lineär aneinander gepasst sind, sondern meist nach oben oder unten ausgestülpt sind, teils auch sich überdachen. Im unteren Drittel beträgt die Diastase etwa 2 mm, die Ränder sind leicht nach oben gerollt und durch interponiertes Fett getrennt.

15. 40jährige Frau, Laparotomie in der Mittellinie unterhalb des Nabels, Naht in 3 Etagen, 2 mit Catgut, Haut mit Silkworm. (Klinik Kehrer-Heidelberg). Exitus nach 3 Tagen an Peritonitis.

Dicke der Bauchdecken 2 cm, davon Fettschicht 1 cm.

Wie bei Fall 9 an mehreren Stellen, der Aponeurosennaht entsprechend, Hohlgangbildungen mit trüb hämorrhagischem Exsudat. Die Aponeurosenränder endigen zumeist aufgelockert in diesen Höhlen; wo die Naht noch hält, beträgt die Diastase 2—4 mm. Die Ränder sind zumeist nicht direkt adaptiert, sondern nach oben oder unten abgebogen.

Wiewohl das vorliegende Material noch lückenhaft ist, erlaubt es doch zur Beantwortung einiger wichtiger Fragen Schlüsse daraus zu ziehen.

Von den bearbeiteten Narben waren 8 durch Massennaht, 7 durch Etagennaht entstanden, und zwar war die letztere in der Weise ausgeführt, dass entweder in 3 Etagen Peritoneum, Aponeuroseschicht und Haut vereinigt waren oder dass in 2 Etagen zunächst alle tieferen Schichten für sich und alsdann die Haut allein genäht war. Der Zeit nach entstammt die grösste Zahl der Narben noch der ersten Woche, nur 2 dem Ende der zweiten und 2 dem Ende der 4. bezw. 6. Woche. Während die frischen Narben nur Gelegenheit bieten, den zunächst erreichten Effekt der Naht zu kontrollieren, geben die aus späterer Zeit Gelegenheit, den Entwicklungsgang der Heilung und den Abschluss derselben zu beobachten.

Was die Adaption der Schichten mit der durchgreifenden Naht betrifft, so ist dieselbe sehr wechselnd, häufig ganz ersichtlich von der exakten Ausführung der Naht, nicht so sehr, wie es nach unseren Präparaten erscheint, von dem Volumen der Bauchwand abhängig. Am Schlechtesten sind alle Schichten gelagert in den Fällen 6 und 12. In dem einen Falle wurden einige Verkleinerungsnähte durch den unteren Wundwinkel nach Anlegung eines Anus praeternaturalis bei hochgradiger Kotstauung durch inoperablen Tumor, in einem dringende Eile erfordernden Zustand des Patienten gemacht, im anderen mit vernachlässigter Perityphlitis (die Narbe 12 wurde mir von auswärts übersandt und nähere klinische Daten fehlen) wurde wohl mit Rücksicht auf den schlechten Zustand des Patienten und die wahrscheinlich infauste Prognose bei der Naht mehr auf Schnelligkeit als auf Exaktheit gesehen. Bei den Fällen 1 und 4 mit mässig dicken Bauchdecken besteht weite Diastase, während in Fall 3 und 5 eine leidliche Annäherung zu Stande gebracht ist. Bei Fall 7 schliesslich mit mitteldicker Fettlage ist grösstenteils eine genügende, bei Fall 2 mit sehr dünner Bauchwand eine durchgehend tadellose Vereinigung erzielt. Wenn man die Aussichten, die die Narben bezüglich der Bruchbildung etwa gehabt haben würden, erwägt, wobei Fall 6 und 12 wegen der bei der Operation waltenden, besonders ungünstigen Bedingungen ausser Betracht bleiben mögen, so kann man wohl sagen, dass bei Fall 1 trotz schlechter Aponeurosenadaption durch die Muskulatur genügende Festigkeit verbürgt worden wäre. Fall 2 und 7 wären durch die Aponeurosennarben gesichert gewesen, während für Fall 3 und 5 mit ziemlich genügender Annäherung, aber einerseits Ueberdachung, andererseits trichterförmiger Emporstülpung der Aponeurosen-Muskelschicht, ein zweifelhaftes Resultat hätte prognosticiert werden müssen, und schliesslich Fall 4

mit breiter Aponeurosendiastase, in die sich von unten nur Fettmassen vorschieben, ziemlich sicher eine Bruchbildung hätte zur Folge haben müssen.

Was die in Etagen genähten Narben betrifft, so ist nicht zu verkennen, dass durchschnittlich die Annäherung der Aponeurose und, soweit Schnitte unterhalb der Linea alba in Frage kommen, auch der Muskeln eine wesentlich bessere ist, dabei ist es aber nur teilweise gelungen, die Querschnitte der Aponeurosen so aneinander zu legen, dass das Ideal einer beginnenden Narbenbildung durch primäre Verklebung erreicht wurde. An zwei Dritteln der Präparate sieht man die Aponeurosenränder, auf 1—2 mm genähert, nach oben gestülpt. Den so entstehenden Trichter füllt aber nicht immer Granulationsgewebe, sondern bei dickeren Bauchdecken zumeist Fettgewebe aus, dessen schädlicher Einfluss für die Bildung auch nur einer einfachen bindegewebigen Narbe zwischen den zugekehrten Sehnenflächen nicht zu unterschätzen ist.

Neben dem Vorzug der Etagennaht kommen auch ihre Nachteile gewichtig zur Anschauung. An mehreren Präparaten wurde die Bildung grosser Hämatome oberhalb und unterhalb der Aponeurosen-Muskelschicht beschrieben, die als Folgen des Zurücklassens toter Räume aufzufassen sind, und an 2 Narben konnte, der Aponeurosennaht entsprechend, durch ganze Narbenteile die Bildung mit serös hämorrhagischem oder eitrig nekrotischem Inhalt erfüllter Höhlengänge festgestellt werden. Diese mögen entstanden sein durch primäre Infektion von der Naht aus durch Fasciennekrose oder Einschmelzung schlecht ernährten Fettgewebes, immer werden sie eine grosse Gefahr für Weiterverbreitung der Infektion sein und jedenfalls den Wert der Fasciennaht illusorisch machen.

Die Präparate gerade der durch innige Aponeurosenvereinigung ausgezeichneten Wunden lehren, dass es nicht auf das Zusammenziehen der Aponeurosenränder schlechthin ankommt, sondern dass gerade dabei die Art der Anpassung von sehr wesentlichem Interesse ist.

Die vorausgeschickte Bemerkung, dass die vulgo Bauchfascien genannten Aponeurosen als Sehnen anzusehen sind, gab bereits einen Hinweis, wie die Heilungsvorgänge der Aponeurosenwunde zu erwarten seien. Ceteris paribus ist der Ablauf der Narbenbildung bezw. der Regenerationsvorgänge, wie aus der eingehenden Schilderung der mikroskopischen Präparate hervorgeht, derselbe wie bei durchschnittener Achillessehne. Ob für die Sehnenheilung die Neubildung

der Zellen mehr von den Elementen der Sehne selbst, oder mehr von dem lockeren Bindegewebe zwischen den Sehnenfibrillen ausgeht, wird noch diskutiert. Während Enderlen[1]) mehr die erstere Ansicht vertritt, hält Marchand[2]) das letztere für wahrscheinlich; nach ihm ist aber „die Frage, ob hier eine Heilung durch Narbenbildung oder durch eigentliche Regeneration stattfindet, ziemlich gegenstandslos, da das neugebildete Gewebe, auch wenn es nicht ausschliesslich von der Sehne selbst ausgeht, thatsächlich zu einem dem Sehnengewebe gleichwertigen Gewebe wird".

Ist es an sich nur natürlich, dass die Aponeurosenschnittwunden sich den Sehnenschnittwunden analog verhalten, so verdient doch hervorgehoben zu werden, dass in der That unsere mikroskopischen Befunde mit den Abbildungen, wie sie u. A. Enderlen von dem Heilungsprocesse der Sehne giebt, weitgehende Uebereinstimmung zeigen.

Wie bei den Sehnen die Schnelligkeit und Vollständigheit der Heilung umsomehr verbürgt wird, je geringer die Retraktion der Stümpfe und ihrer gegenseitigen Verschiebung ist (also z. B. bei nur partieller Durchschneidung die günstigsten Bedingungen bestehen), so wird auch die Aponeurosenwunde dann am besten heilen, wenn die Schnittränder wieder bis zur Berührung genähert und ohne Verschiebung aneinander gelegt werden. Dann spielen sich die Vorgänge des Auftretens von Granulationsgewebe, der Kernvermehrung in den Sehnenstümpfen, der Fibrillenbildung durch die ganze Narbe in derselben Weise wie bei der Achillessehne ab, und die Folge ist eine ganz oder nahezu vollständige Restitutio ad integrum, so dass bei diesem Verlauf allerdings nach Monaten von einer Aponeurosenarbe kaum etwas zu entdecken sein wird.

Für den Ablauf und Ausgang der Heilung nach solch exakter Adaption finden sich auch unter unseren Befunden Paradigmata; dass zumeist die Rekonstruktion der normalen Verhältnisse nicht so vollständig gelingt, geht ebenso klar daraus hervor.

Je weiter das Resultat der Naht von vornherein hinter der anzustrebenden Vollkommenheit zurückbleibt, desto schlechter wird es um die spätere Narbe bestellt sein. Sind die Aponeurosenränder einander genähert, ohne sich zu berühren, so wird, wenn die Entfernung gering ist — soweit unsere Präparate darüber ein Urteil erlauben, scheint etwa eine Distanz von 1—1½ mm noch günstig

1) Archiv f. klin. Chir. Bd. 46. 1893.

2) Der Prozess der Wundheilung. Deutsche Chirurgie. Lief. 16. 1901.

zu sein — ein verbindendes Exsudat entstehen, und durch Umbildung dieses schliesslich eine wirklich sehnige Verbindung zu Stande kommen; wird die Entfernung grösser, aber kommt es noch zur Bildung eines Verbindungsgewebes, so bekommen in diesem nur die lateralen Teile sehnige Beschaffenheit, während die Mitte — wenigstens in dem Stadium am Ende der 2. Woche, in der wir den Vorgang beachten konnten — mehr das ungeordnete Aussehen einer Bindegewebsnarbe behält.

Sind die Aponeurosen einander nicht mit den Schnittflächen, sondern mit der oberen oder unteren Fläche genähert, so wird bei geringer Entfernung meist auch ein Extravasat und Narbenbildung zu Stande kommen, wozu aber nur wenige von den seitlichen Sehnenflächen ausstrahlende Fibrillen beitragen. Oft aber wird die Bildung eines Zwischengewebes ausbleiben, Fettgewebe wird sich eindrängen und so eine gute Narbenbildung verhindern.

Kommt es zur Verklebung zwischen Aponeurosenschnittflächen und Muskeln, so sieht man das Sehnengewebe kaum an der Bildung der bindegewebigen Narben teilnehmen.

Die Schlüsse, die man aus Vorstehendem ziehen kann, sind, dass der Endzweck jeder Naht sein muss, die Aponeurose nicht nur überhaupt zu vereinigen, sondern ihre Schnittflächen wieder aneinander zu fügen, dass darin die im Allgemeinen geübte Etagennaht mehr wie die Massennaht aber durchaus auch nichts Vollkommenes leistet, sowie dass die Erfolge der Massennaht bezüglich der Aponeurosenheilung sehr abhängig sind von der Sorgfalt, die auf ihre Anlegung verwendet wurde.

Würde die Massennaht immer der Theorie entsprechend gehandhabt, so würde sie auch im Effekt bezüglich der Aponeurosenvereinigung weniger hinter der Schichtnaht zurückstehen und bei ihren sonstigen mancherlei Vorzügen unbedingt mit dieser konkurrieren können, aber in praxi stellt sich die Sache doch so, dass die Nahtanlegung und infolgedessen auch das endgiltige Resultat zu wünschen übrig lässt. Dass die Etagennaht, wie sie jetzt gewöhnlich geübt wird, selbst in ihrem eigensten Beruf der Kritik auch nicht Stand halten kann, kann demgegenüber nicht verkannt werden. Die Vorzüge der Massennaht zu bewahren und die Adaption der Aponeurose noch besser zu sichern, gelänge vielleicht am ehesten durch Kombination der durchgreifenden Nähte mit einer möglichst feinen versenkten Naht der Aponeurose, die, ohne irgend zu spannen und die Ernährung des sehnigen Gewebes zu beeinträchtigen, die Aponeu-

rosenwunde nicht wulstig und flächenhaft, sondern wirklich lineär mit den Schnittflächen vereinigte.

Wann eine Laparotomiewunde fest vernarbt ist, um gegen Aufplatzen, partielles Auseinanderweichen der Schichten oder Dehnung gesichert zu sein, lässt sich theoretisch beantworten. Eine glatte Aponeurosen- oder Muskelnarbe wird schon nach 3—4 Wochen ihren Träger vor Missgeschick behüten. Eine einfache bindegewebige Narbe, sei es zwischen Aponeurosen oder Muskeln, bezw. zwischen beiderlei Geweben, wird wesentlich längere Zeit nötig haben, um die erforderliche Derbheit zu erlangen, aber auch dann kaum so sicher, wie eine der ersteren, vor Hernienbildung schützen; eine Narbe, die kaum als solche bezeichnet zu werden verdient, weil weder Regeneration physiologischer Gewebe noch derbe Narbenbildung in den tieferen Schichten eingetreten ist, ist mit ziemlicher Sicherheit der Bruchbildung verfallen. Für den Narbenschutz folgt daraus, dass für die Narben der ersten Kategorie keine äussere Hilfe nötig ist, dass bei denen der zweiten durch längere Ruhe und Zusammenhalten des Abdomens mit Leibbinde das Festwerden der Narbe gewiss gefördert werden kann, und dass bei der dritten Kategorie nur eine gute Bandage der Eventration vorbeugen kann, liegt auf der Hand.

Experimente an Hunden.

Das Tierexperiment ist erst in den letzten Jahren mehrfach zur Entscheidung in Fragen betreffend die Bauchwandschnitte herangezogen worden. Vielleicht die wertvollsten Ergebnisse haben diejenigen Untersuchungen geliefert, die sich mit der Innervation der Bauchmuskeln und ihren Störungen durch Bauchschnittwunden befasst haben. Die Versuche, die von Assmy und Bogojawlensky angestellt wurden, sind bereits oben gewürdigt, und es ist auf die Tragweite ihrer Resultate und ihren Einfluss auf die später empfohlene Methode hingewiesen.

Sehr bemerkenswerte Versuche über Muskelplastik hat Capurro[1]) an einer Reihe von Hunden ausgeführt. Dieselben beziehen sich zwar allgemein auf Verlagerungen und Transplantationen quergestreiften Muskelgewebes, aber sie sind zum grossen Teil gerade an den Muskeln der Bauchwand ausgeführt und haben für unsere Frage besonderes Interesse mit Rücksicht auf die zahlreichen Versuche, dem Bauchbruch durch Muskelverschiebungen vorzubeugen oder be-

1) Archiv f. klin. Chir. Bd. 61. 1900.

stehende Bruchpforten durch Muskelplastik zu decken. Aus den Resultaten seiner sehr umfangreichen, alle Punkte berücksichtigenden Untersuchungen sei nur hervorgehoben das völlig negative Ergebnis der Einpflanzung freier Muskellappen und die Aufklärung über alle diejenigen Faktoren, die dazu beitragen, die Einheilung und Erhaltung der Funktionsfähigkeit transplantierter Muskeln zu begünstigen. Es würde zu weit führen, des Näheren darauf einzugehen, aber es mag hier hervorgehoben werden, dass bei den auf den Verschluss von Bruchpforten angewandten Methoden der Muskeltransplantation mehr als bisher nicht nur die Nervenschonung, sondern auch die Erhaltung der Funktionsfähigkeit nach den von Capurro stabilierten Gesichtspunkten berücksichtigt werden sollte. Bezüglich vorausgehender, bezw. gleichzeitiger Bearbeitung dieses Themas der Muskelplastik sei an die Arbeiten von Rydygier und Diakonow und Starkow erinnert.

Ueber Experimente an Hunden speciell zur Erprobung von Laparotomieschnitten und -nahtmethoden wurde von La Torre und Kummer auf dem Genfer Kongress 1896 berichtet. La Torre, der durchgreifend und in Etagen, mit und ohne Excision der Linea alba operierte, fand klinisch die besten Resultate bei seiner Methode der Excision und Naht in 5 Etagen, während ihm die einfache durchgreifende Naht beim Medianschnitt und erhaltener Linea alba geradezu „des résultats désastreux“ ergab. Die histologischen Untersuchungen der Narbe seiner 8 Monate nach der Operation getöteten Hunde bestätigten ihm seine klinischen Befunde.

Kummer befestigte zur Prüfung der Widerstandsfähigkeit der zu setzenden Narbe vor Schluss der Wunde Bleikugeln auf der peritonealen Wundfläche und fand ebenfalls im Ganzen die Etagennaht resistenter. Piccoli und Hagopoff haben nur ihre besonderen Techniken an Hunden nachgeprüft und fanden beide ihre Erwartungen guter Heilung bestätigt.

Die von uns angestellten Experimente dienten im Wesentlichen demselben Zwecke, wie die histologischen Untersuchungen der menschlichen Narben, dem Studium der Aponeurosenheilung unter verschiedenen Bedingungen. Um das Resultat lineärer und flächenhafter Verheilung sowohl bei Adaption gleichartiger wie ungleichartiger, d. h. einer freien und einer muskulären Oberfläche, wie den Erfolg der Verpflanzung gestielter Lappen zu studieren, wurden durchgreifende Nähte, Etagennähte, Einstülpungen der Aponeurosenränder mit Lembert'schen- oder Matratzen-Nähten, mit und ohne Ent-

spannungsschnitte, Ueberdachungen und Lappenkreuzungen ausgeführt. Die Operationen wurden meist in der Linea alba gemacht, einige mit Schnitt im linken Rectus. Nach Heilung der medianen Wunden wurden an einigen Tieren auch quere Bauchschnitte angelegt und teils durchgreifend, teils in Etagen geschlossen. Als Nahtmaterial wurde für versenkte Nähte durchweg verschieden dickes Catgut, für die Haut Seide oder Silkworm benutzt. Im Ganzen wurden 14 Hunde operiert. Bei den meisten von ihnen wurden 2, 3, auch 4 Narben angelegt, dann aber wurden 2 Operationen in einer Sitzung ausgeführt, so dass mit einer Ausnahme kein Hund mehr als 2mal operiert wurde. Der klinische Heilungsverlauf war im Ganzen recht günstig. Bei einigen 30 Operationen ereignete es sich nur 3mal, dass die Hautwunde infolge Durchschneidens der Silkwormnähte partiell aufplatzte und durch Drahtnähte sekundär geschlossen werden musste. Nach 2 Operationen, die in recht komplicierten Plastiken bestanden, trat Schwellung und seröse Exsudation aus dem Wundspalt auf, aber ohne Aufgehen der Hautwunde kam es schliesslich zu guter Verheilung. Das Aufplatzen einer ganzen Wunde mit Eventration kam in keinem Falle vor. Diese Beobachtung könnte von einigem Wert sein für diejenigen Operateure, die zur Zuverlässigkeit des Catgut so wenig Zutrauen haben.

Um die Narben zu gewinnen, mussten die Hunde getötet werden, was vermittelst Chloroforminjektion ins Herz fast immer in wenigen Augenblicken geschehen war. Eine Narbenexcision mit nachträglicher Vernähung der neu gesetzten Wunde war nicht ausführbar, weil entweder die Excision schmaler hätte ausfallen müssen, als für die mikroskopische Untersuchung erforderlich war, oder bei genügend breiter Excision eine so grosse Wunde entstanden wäre, dass eine Wiedervereinigung mit einiger Aussicht auf Erfolg nicht hätte ausgeführt werden können. Die Narben wurden in toto zunächst in Formol, dann in Alkohol gehärtet, wie die menschlichen Narben in Stufen, nur in schmalere, zerlegt und in Celloidin eingebettet. Die Färbung der mikroskopischen Präparate geschah wieder mit Hämatoxilin-Eosin und nach van Gieson.

Um Wiederholungen zu vermeiden und eine bessere Uebersicht zu wahren, sollen aus der Fülle von Präparaten nur diejenigen genauer beschrieben werden, die wesentliche Befunde enthalten.

Ein kurzer Auszug aus den Operations- und Sektions-Protokollen soll der Arbeit am Schlusse angefügt werden.

1) Durchgreifende Naht.

Hund IX. Narbe 1 († nach 5 Wochen).

Serie I. Linea alba kontinuierlich hergestellt, aber ausgezogen und leicht nach aussen vorgewölbt. Die etwas extramedian gelegene Narbenstelle ist mit Fuchsin schwächer tingiert als das korrespondierende Gewebe der anderen Seite, ist noch etwas kernreicher und zeigt nur in den obersten und untersten Lamellen sowie an den Seiten, wo die Aponeurosenbündel einstrahlen, deutliche Querfaserung.

Serie II. Linea alba von normaler Breite. Narbenstelle etwas verdickt, aber sonst nur durch die unregelmässige Lagerung der fascialen Lage ausgezeichnet.

Nach La Torre's Beschreibungen und Abbildungen wird nach Präparat der Serie I diese Narbe wohl schon als zu Hernienbildung disponiert anzusehen sein, nach den Präparaten der Serie II würde sie allen Anforderungen genügen. Es ist natürlich, dass die Differenz der Befunde an einzelnen Narbenteilen nirgends grösser ist als an Narben nach der Massennaht.

2) Medianschnitt oberhalb des Nabels, Naht in 3 Etagen: Peritoneum, lineäre Aponeurosennaht, Haut.

a) Hund IV. N. 1. († nach $2^1/_2$ Monaten).

Serie I. Linea alba nicht verbreitert, aber der mittlere Teil hat mehr fibrösen als sehnigen Charakter und ist etwas emporgedrängt, sodass etwa das untere Drittel zu fehlen scheint (Taf. I—II, Fig. 4).

Serie II und III lassen in der vollständig sehnigen Linea alba kaum etwas von Narbenbildung erkennen.

Serie IV. Die Aponeurose durch eine zwar sehr deutlich sehnige, aber schmale, stark geschlängelte, nach oben vorgewölbte Schicht verbunden; darunter eine breite Masse sehr gefässreichen Narbengewebes.

b) Hund X. N. 1. († nach 4 Wochen).

Serie I. Linea alba verschmälert und vertieft. Narbenstelle weder durch Differenzen in der Färbung noch durch besonderen Kernreichtum markiert. Auch die Muskelränder scheinen grössere Tiefenausdehnung erfahren zu haben (Taf. III—IV, Fig. 5).

Serie II im Ganzen ähnlich wie I, aber in einen weit nach oben vorspringenden Wellenkamm ragt von unten ein mit Fettgewebe gefüllter Trichter.

Serie III. Auch hier der Fettgewebstrichter deutlich aber breiter und stumpfer, darüber das Gewebe mehr fibrös, mit grösserem Gefässreichtum und weniger querer Faserrichtung.

Serie IV. Wieder sehr ähnlich der Serie I.

Die Präparate zeigen, dass die Heilung zumeist eine vollkommene war; aber dass auch bei dieser Methode schwache Stellen in der Narbe resultieren können, geht aus den Präparaten IV 1, IV

und X 1, II und III hervor. Die abgeschlossene Narbenbildung lässt Sicheres über die ursprüngliche Adaption der Ränder nicht mehr erkennen, aber es scheint, dass bei dem ersteren dieser Präparate die Adaption nur in der oberen Hälfte geschah, bei den letzteren beiden durch Anlagern der unteren Fläche der einen Seite gegen die Schnittfläche der andern Seite bewirkt wurde.

3) Medianschnitt oberhalb des Nabels und Excision der L. alba nach La Torre.

Hund XI. N. 1. Serie II. Die von beiden Seiten horizontal zusammenlaufenden Aponeurosenränder vereinigen sich in einer dicken callösen Schwiele oberhalb des einen Rectusrandes. Zwischen beiden Muskeln ebenfalls schwielige Bindegewebsnarbe. Der von der erstbeschriebenen Callusmasse überlagerte Muskelrand ist flach ausgezogen und hat breite fibröse Interstitien. Andere Stufen lassen in der neugebildeten L. alba sehniges Gewebe erkennen, in der Mitte ist aber die ursprüngliche Nahtlinie auch noch als bindegewebiger Streifen erkenntlich.

Nach einer Abbildung von La Torre kann bei dieser seiner Methode die Wundvereinigung, wie sie dem Princip nach geschehen sollte, in der Weise zu Stande kommen, dass Aponeurose an Aponeurose und Muskel an Muskel liegt. Nach 2 andern seiner Tafeln ist es auch bei seinen Experimenten zur Neubildung einer sehnigen, bezw. bindegewebigen Narbe gekommen. Wahrscheinlich wird ein der Methode gemässes Zusammenheilen der einzelnen blossgelegten Schichten nur unterhalb des Nabels zu erwarten sein, da oberhalb desselben die durch die Excision der weissen Linie entstehende Lücke doch ziemlich breit ist und die Traktion der seitlichen Bauchmuskeln auch wohl die entstehende Narbe zu sehr dehnt. Die Degeneration des einen Muskelrandes in unserer Serie II scheint durch die Narbenmasse, in die der Muskelrand von 3 Seiten eingebacken ist, bedingt zu sein. Dass bei Kontinuität der Aponeurose oberhalb der L. alba-Narbe und der festen Narbenbildung in dieser auch solche Bauchwand genügend resistent sein würde, ist nicht zu bezweifeln.

4) Medianschnitt, Naht in 3 Etagen: mit der ersten Vereinigung aller Schichten bis zur oberen Aponeurose; mit der zweiten Einstülpung der Aponeurose durch Matratzennähte; mit der dritten (Silkworm) Vereinigung der Haut.

Ohne Entspannungsschnitte.

a) Hund II. N. 1. (Schnitt oberhalb des Nabels. † nach $1^1/_4$ J.)

Die Linea alba erscheint eher etwas breiter und tiefer als normal. Von einer Narbenbildung ist nur insofern etwas wahrzunehmen, als die eine vordere Rectusscheide nicht kontinuierlich in die weisse Linea überzugehen,

sondern derselben quer aufgepflanzt zu sein scheint (Taf. III—IV, Fig. 6).

b) Hund IV. N. 1. Schnitt unterhalb des Nabels († nach 2 Mon.).

Serie I. Die Schnittränder der Linea alba klaffen auf $^1/_2$ cm. Nur von den obersten Lamellen der einen Seite spannt sich zu denen der andern ein quergefaserter, kernarmer Bindegewebsstreifen, in den von beiden Seiten her je bis gegen das mittlere Drittel sehnige Züge ausstrahlen. Der Raum der Linea alba darunter wird von Fettgeweben ausgefüllt (Taf. III—IV, Fig. 7).

Serie II. Linea alba verbreitert, aber im normalen Niveau. Nahe dem einen Muskelrand am Uebergang der betr. Rectusscheide zur Linea alba eine schmale gefässreiche Bindegewebsnarbe. In die seitlichen Teile derselben strahlen Faserbündel von den Aponeurosen her ein. In der Mitte ist die Faserrichtung im ganzen mehr zu derjenigen der Aponeurose quer.

Serie III. An Stelle der Linea alba breite und ziemlich tiefe, aber vom Peritoneum her schon hernienartig eingestülpte bindegewebige Narbenmasse, in deren lateralen Teilen die aufgefaserten Ränder der Aponeurose aufgehen.

Serie IV. Die Narbe der Linea alba ebenfalls mehr bindegewebig als sehnig, und sehr gefässreich. Die beiden Aponeurosenränder strahlen nicht horizontal aus, sondern der eine mehr im Bogen von oben, der andere ebenso von unten. Beginnende Hernienbildung nur angedeutet.

Serie V. Linea alba durch sehr breit ausgezogene, gefässreiche Bindegewebsnarbe ersetzt, deren unterer Rand bereits in Höhe des oberen Muskelrandes steht.

Mit Entspannungsschnitten durch Längsspaltung der vorderen Rectusscheide beiderseits ca. 1—$1^1/_2$ cm von der L. alba.

c) Hund VI. N. 1. (Schnitt oberhalb des Nabels; Aufplatzen und sekundäre Naht der Hautwunde; † nach 6 W.).

Haut tief narbig eingezogen; von Unterhautbindegewebe bis zwischen die Muskeln gleichmässige gefässreiche Narbenmasse, die nur an der peritonealen Fläche von einem sehnigen, aber zellreichen Faserlager begrenzt wird. Die Muskelränder in die Narbenmasse hineingezogen und fibrös degeneriert.

d) Hund IX. N. 2. (Schnitt unterhalb des Nabels; † nach 5 W.).

Linea alba von mittlerer Breite und grosser Tiefe. Die eingestülpten Ränder liegen mit den oberen Flächen fest aneinander. Die Grenze, deren benachbarte Schichten zellreicher sind, ist zum Teil noch durch einen schmalen Spalt markiert, zum Teil durch, von einer zur anderen Seite spitzwinklig ausstrahlende Fibrillen verdeckt. Der Einstülpungstrichter ist durch sehniges, quergefasertes, von den oberen Abschnitten der Aponeurosenbögen ausstrahlendes, noch durch Zell- und Gefässreichtum ausgezeichnetes Gewebe ausgefüllt.

e) Hund XII. N. 2. (Schnitt unterhalb des Nabels; † nach 3 W.).

Dieselbe Operation mit gleich vollkommenem Resultat. Das den nach oben offenen Trichter ausfüllende Gewebe ist noch mehr locker-bindegewebig, aber eine Grenze gegen die Aponeurosenfläche besteht nicht, sondern aus den Umbiegungsstellen derselben sieht man gleichmässig Fibrillen in die mittlere Verbindungssubstanz übergehen.

f) Hund XIII. N. 1. (Schnitt oberhalb des Nabels. † nach 2 W.).

Serie I. Die Aponeurose in der eingestülpten Lage, aber die symmetrischen Flächen nicht fest aneinanderliegend, sondern durch lockeres Narbengewebe und zum Teil Fettgewebe getrennt. Die oberen und unteren Schichten zeigen von den Aponeurosenrändern her Querfaserung.

Serie II. Aneinanderlagerung der Aponeurosenflächen auch nicht vollständig, aber die Zwischengewebszone nur schmal und meist schon von querfaseriger Zeichnung.

5) Längsschnitt in einem Rectus, Naht wie bei Gruppe 4, ohne Entspannungsschnitte.

a) Hund I. N. 1. († nach 4 W.).

Serie I. Typisches Bild einer, durch Auseinanderweichen der Aponeurosen und Muskeln entstandenen Hernie. Die Kleinheit der Verhältnisse gestattet noch bei schwacher Vergrösserung (a 2) den Ueberblick über den ganzen Bruch. Die Dicke der benachbarten Bauchwand beträgt 6—7 mm, die der, nur aus Haut und Unterhautbindegewebe bestehenden, die halbkugelig vorgewölbte Hernienkuppe deckenden Schicht nur 2 mm. Dabei ist eine Hervorwölbung der Haut nicht deutlich ausgeprägt. Die Hernie wird eingesäumt von einer schmalen Schicht zellreichen, wenig faserigen Gewebes, das sich nach aussen mit derben Zügen in die erweiterten Interstitien der Muskeln und Aponeurosen fortsetzt. Von letzteren findet kaum eine Proliferation statt. Das die Stümpfe umlagernde Gewebe ist wirr verflochten, nur durch die spärlichen Fasern von der Aponeurose her beeinflusst. Die Ränder der Muskulatur zeigen bei der Verbreiterung der interstitiellen Räume partielle Atrophie der zwischenliegenden Fasern. Ausserhalb dieser Zone erscheint die Muskulatur der einen Seite normal, die der andern (medialen und offenbar in der Innervation gestörten Seite) zeigt durch starke Verbreiterung der Bindegewebsspalten und Verschmälerung der Muskelbündel und -Fasern die Zeichen der fortschreitenden Atrophie (Taf. III—IV, Fig. 8).

Serie II entstammt dem einen Ende der Narbe, an dem nur noch die vordere Muskelscheide, aber nicht mehr der Muskel selbst durchtrennt wurde. Zwischen der Haut, den zurückgewichenen Aponeurosenrändern und der Muskulatur eine breite fibröse Narbenmasse.

b) Hund II. N. 2. († nach $1^1/_4$ J.)

Nur ein, von der hinteren Muskelscheide in die Muskulatur hineinziehender bindegewebiger Narbenstrang kennzeichnet noch den Schnitt, die obere Muskelschicht und die obere Scheide lassen nichts mehr von

Narbe erkennen.

c) Hund III. N. 1. (Stumpfe Trennung der Muskeln, † nach 1½ J.) Die vordere Rectusscheide ist in ihre beiden Lagen geteilt. Die Ränder der tieferen sind eingestülpt und in der Tiefe der Furche vollkommen sehnig verbunden. Die Furche ist ausgefüllt mit lockerem Bindegewebe, der eine Rand der oberen Rectusscheidenlage geht noch quer über die Furche hin und endet aufgefasert im Bindegewebe. Die andere, offenbar ziemlich weit retrahiert, ist bei Excision der Narbe nicht mehr mitgetroffen worden. Von dem Grunde der Aponeurosenfurche aus durchsetzen bindegewebige Narbenzüge von sagittalem Verlaufe, wie eine neugebildete L. alba die ganze Dicke des Muskels. Einige Muskelbündel verlaufen zwischen und entlang den Narbenzügen, ebenfalls in sagittaler Richtung. Eine Atrophie der Muskulatur besteht nicht.

Im Ganzen lässt sich über diese Versuche mit Einstülpungen wohl sagen, dass eine solche ohne Entspannungsschnitte nur den Effekt hat, die damit aneinander gelegten Aponeurosenflächen in der primären Lage zur Verheilung zu bringen. Noch bevor genügend Festigkeit und Verbindung durch sehniges Gewebe eingetreten ist, werden die eingeschlagenen Ränder nach Lockerung des Catgut (Seiden- oder Zwirnnähte werden infolge Durchschneidens nicht mehr leisten) durch die Muskelspannung zurückgezogen und ihre flächenhafte Verklebung gelöst. Immerhin scheinen diese durchschnittlich doch den Erfolg zu haben, dass sie die gute Vernarbung der, in erster Linie lineär vereinigten, Wundränder sichern. Dass man ihnen auch in ihrer Anwendung bei Bruchoperation im Allgemeinen nur diesen Wert beimisst, wurde schon bei Besprechung der einschlägigen Operationsmethode hervorgehoben.

In einem, mit Rectusschnitt operierten Fall, wurde auch der mindest wünschenswerte Erfolg der guten Fixation der ersten Nahtlinie nicht erreicht, sondern es trat vollständiges Auseinanderweichen der tieferen Bauchwandschichten ein; in einem anderen mit medianem Schnitt vereinigten sich nur die oberen Schichten der Aponeurosen und diese anfänglich wahrscheinlich breitere Schicht wurde dann durch Druck und Zug zu einer ziemlich dünnen Lamelle ausgezogen. Nimmt man zu diesen Bildern vom fehlenden oder mangelhaften Verschluss der Bauchhöhle in der Aponeurosen-Muskelschicht noch dasjenige hinzu, bei dem die L. alba nur durch fibröses nicht sehniges Gewebe ersetzt wird, das trotz anscheinender Mächtigkeit den dehnenden Kräften auf die Dauer keinen Widerstand zu leisten vermag und alsbald im Niveau der Oberfläche näher gerückt erscheint, so haben wir darin übersichtlich zusammen die 3 Typen der Hernien-

bildung, wie sie auch in der menschlichen Narbenpathologie zur Beobachtung kommen. Man wird einen scharfen „Fascienrand“ als Bruchring fühlen, wenn die Ränder der L. alba oder Rectusscheide von vornherein auseinandergewichen sind und eine mit Fett oder lockerem Bindegewebe ausgefüllte Spalte setzen, in die der Bauchhöhleninhalt nur das Peritoneum vorzutreiben braucht; ein scharfer Ring wird fehlen, wenn partielle Verheilung des sehnigen Gewebes eingetreten ist und die Bruchhüllen bilden hilft, oder wenn eine bindegewebige Narbe gedehnt wird, in die von den Seiten her Fascikel der Aponeurosen übergehen. Der Befund von fascialen, d. h. aponeurotischen Geweben unter der Haut des Bruches, der häufig beschrieben ist und den Schluss hat ziehen lassen, dass auch die geheilte Aponeurose wieder weit gedehnt werden könnte, kommt zur Beobachtung, wenn eben nur partielle Restitution eintritt und der betreffende Bruchteil von Sehne der Dehnung nicht wiederstehen konnte, bei einer Dehnung zuvor einfach bindegewebiger Narbenmasse wird natürlich das „fasciale“ Gewebslager fehlen. Dass eine mit völliger Restitutio ad integrum geheilte L. alba oder Muskelscheide gedehnt oder bruchartig vorgewölbt würde, habe ich in der ganzen Zahl der tierischen Narben nicht gefunden und glaube nach der mikroskopisch als vollständig nachweisbaren Wiederherstellung des Sehnengewebes auch kaum, dass die definitiv sehnig vernarbte Aponeurose wesentlich weniger widerstandsfähig wäre, als die intakte.

Bezüglich der Muskelveränderungen sei nur aufmerksam gemacht auf die bei H I N 1 beschriebene Atrophie der medialen Seite, die nach früheren Ausführungen auf Nervenläsion zurückzuführen ist. Bemerkenswert ist auch die ziemlich breite bindegewebige Narbe bei H III N 1, die nach stumpfer Trennung der Muskulatur zu Stande kam. Bei der sehr starken Muskulatur des betreffenden Hundes ist auch so eine breite und kräftige Narbe entstanden. Bei muskelschwachen Individuen könnte eine derartige Narbenbildung immer schon bedenklich sein.

6) Medianschnitt, Excision der L. alba. 8-Naht nach Schäffer mit Emporstülpen der hinteren Aponeurose, bezw. Fascia transversa und Einstülpen der oberen Rectusscheidenränder, unter Mitfassen dünner Muskellagen.

Hund XI. N. 2. († nach 4 Wochen).

Die Narbenbildung ist eine durchaus gute, der gewollte Effekt, dass jeweils ein oberer mit dem zugehörigen unteren Rande der Aponeurose

verheilt und zwischen beiden Seiten flächenhafte Adaption eintritt, ist nur in einer Stufe erreicht, aber in den übrigen hat sich durch lineäre Verschmelzung der vorderen Aponeurosen die bei diesem Schnitt unter dem Nabel schliesslich allein ausschlaggebend ist, eine günstige Narbenbildung vollzogen.

7) Aponeurosen-Ueberdachung zur Adaption einer muskulären auf eine freie Aponeurosenoberfläche durch Einschieben und Fixation der Aponeurose mit Muskel der einen zwischen Muskel und die durch Abpräparieren und durch einen oberen und unteren Querschnitt mobilisierte Aponeurose der anderen Seite. Peritoneum nicht eröffnet.

a) Hund VII N. 1. († nach 6 W.).

Die verschobene Aponeurosenmuskelschicht hat sich zum grössten Teil wieder retrahiert, an Stelle der aufgepflanzten Aponeurose besteht faseriges Bindegewebe.

b) Hund X. N. 2. († nach 4 W.).

Die Muskeln etwa in normaler Lage. Die Aponeurose der einen Seite zieht, etwas gegen die Oberfläche verschoben, über den Muskelspalt fort, um über dem Rande des jenseitigen Muskels in schwielige Narbenmasse überzugehen, die lateralwärts auch den anderen Aponeurosenrand aufnimmt.

c) Hund XII. N. 1. († nach 3 W.).

Die Verlagerung hat sich hier vollständig erhalten. Die überdachten Aponeurosenblätter sind durch einen schmalen Streifen derbfaserigen Gewebes verbunden, in dessen Ränder Fibrillen nicht nur von der interstiellen Substanz, sondern auch von den Elementen der Aponeurosen selbst ausstrahlen (Taf. V, Fig. 9).

Aus den drei Experimenten geht hervor, dass bei gelungener Fixation und Erhaltung der Ernährung der Aponeurose eine feste Verschmelzung zwischen den beiden Flächen zu Stande kommt, die auch kräftigerem Muskelzug wird Widerstand leisten können, aber die beiden mehr oder weniger misslungenen Versuche zeigen, dass jedenfalls ein Erfolg nur unter besonders günstigen Bedingungen zu erwarten ist. Bemerkt sei dazu, dass bei H XII mit Vorsicht die vollständige Entblössung der Aponeurosen von deckendem Bindegewebe einerseits und Muskelgewebe andererseits vermieden wurde.

Bezüglich zweier Versuche zur Kreuzung vollständiger Aponeurosenlappen, deren einer einen oberen, der andere einen unteren Stiel hatte, muss mitgeteilt werden, dass in beiden Fällen wenige Tage nach der Operation seröse Sekretion aus der Wunde auftrat, die schon ein Misslingen des gewollten Effektes vermuten liess.

In den Schnitten zeigt sich, dass an Stelle der transplantierten Aponeurosen breite schwielige Bindegewebsmassen getreten sind. Es wird damit nur bestätigt, dass die Ernährungsbedingungen weit isolierter Aponeurosen sehr ungünstige sind, und namentlich bei hinzukommender starker Spannung ein Absterben unausbleiblich eintreten muss.

6 Operationen wurden mit seitlichem Bauchschnitt ausgeführt, und zwar wurden die Schnitte in Nabelhöhe vom Aussenrande des Rectus nach aussen und unten geführt, wodurch der Obliq. extern. und der Transvers. quer, bezw. schräg, der Obliq. intern. stumpf in Längsrichtung durchtrennt wurden. 3 Schnitte wurden in Etagen, 3 mit Massennaht geschlossen. Bei den in Etagen vereinigten Narben zeigen sich die einzelnen Muskelschichten gut adaptiert, aber im Ganzen auch nur durch bindegewebige Narben vereinigt, bei den mit Massennaht geschlossenen verbindet eine breite Bindegewebsnarbenmasse heterogene Schichten; zu Hernienbildung kam es jedoch nur im medialen Abschnitt der einen, durchgreifend genähten, Narbe. Es haben sich zwar die Muskelscheiden in der Narbe genähert, aber es ist keine homogene Verbindung zwischen ihnen eingetreten. Auch falls dies geschehen wäre, würde ohne feste Muskelnarbe in der seitlichen Bauchwand wohl kein Schutz gegen Hernienbildung damit geschaffen worden sein (Taf. V, Fig. 10).

Im Resumé dürfte den Ausführungen über die Histologie menschlicher Bauchnarben und der Kritik der verschiedenen Operationsmethoden beim Hund nur noch wenig hinzuzufügen sein. Die Untersuchungen haben ergeben, dass die Aponeurosenwunden dann die besten Chancen zu rascher und völliger Heilung haben, wenn primär ihre Wundflächen wieder lineär aneinander gepasst werden und zugleich Beeinträchtigungen der Ernährung durch Schnürung und Spannung vermieden wird. Im günstigsten Falle tritt alsdann keine Narbenbildung, sondern Regeneration und vollständige restitutio ad integrum ein. Je unvollständiger von vornherein die Adaption ist, desto geringer ist die Aussicht, dass ein verbindendes Zwischengewebe entsteht und dieses durch Neubildung sehniger Elemente die erforderliche Widerstandsfähigkeit bekommt. Bei flächenhafter Adaption und vollständiger Berührung tritt ebenfalls durch Bildung sehnigen Gewebes eine homogene Verbindung ein, sowohl wenn korrespondierende, als auch wenn entgegengesetzte Flächen aneinander gelegt werden. Werden aponeurotische Flächen

einander nur genähert, ohne genügend in Kontakt zu kommen, so kann eine Heilung durch Regeneration sehniger Substanz kaum erwartet werden.

Auszug aus den Operations-Protokollen.

Hund I. Mittelgross, langhaarig, Operation 10. III. 1900. Längsschnitt im linken Rectus abdominis. Gastro-Enterostomie mit Laplace'scher Anastomosenzange. Bauchnaht in 3 Etagen. Einfache Einstülpung der Aponeurose. Nach 4 Wochen spontaner Exitus. Sektionsbefund negativ.

Hund II. Ziemlich grosser kurzhaariger Hund, sehr schlechte Narkose.

I. Operation: 16. IV. 1900. Eröffnung der Bauchhöhle in der Mittellinie, oberhalb des Nabels. Naht in 3 Etagen mit einfacher Einstülpung der Aponeurose.

II. Operation: 15. I. 1901. Laparotomie mit Längsschnitt im rechten Rectus. Naht in 3 Etagen. 1. Reihe: Knopfnähte bis zur oberen Rectusscheide. 2. Reihe: Mit Knopfnähten-Einstülpung. 3. Reihe: Hautseidennähte. † durch Chloroforminhalation: 12. VII. 01.

Hund III. Ziemlich grosser, glatthaariger Hund. Ruhige Narkosen.

I. Operation: 20. VI. 1900. Laparotomie im linken Rectus. Naht in 3 Etagen, wie bei Hund II.

II. Operation: 12. VI. 01. Laparotomie mit hypochondralem Schrägschnitt. Naht in 3 Etagen. † 6. XI. 01. Sektion: Narben glatt, innere Organe normal, über dem Kreuzbein grosser Abscess.

Hund IV. Mittelgross, kurzhaarig, mässig genährt, sehr gute Narkose.

I. Operation: 9. XI. 01. Ca. 10 cm langer Schnitt in der Lin. alba, vom Processus ensiformis bis zum Nabel durch alle Schichten. Peritoneum durch fortlaufende Catgutnaht geschlossen; dann durch enge fortlaufende Catgutnaht lineäre Vereinigung der Aponeurosenränder. Hautnaht mit Silkworm. Nach 8 Tagen partielles Auseinanderweichen der Hautwunde. Sekundärnaht. Heilung.

II. Operation: 16. XI. 01. Ca. 5 cm langer Längsschnitt unterhalb des Nabels. Spaltung der Linea alba. Naht in 4 Etagen, mit besonderer Naht der Fascia superficialis. Glatte Heilung.

III. und IV. Operation: 27. XI. 01. Symmetrische Schnitte in Nabelhöhe vom Aussenrande des Rectus jederseits nach unten und aussen verlaufend, durch alle Schichten in Länge von ca. 5—6 cm. Rechts: durchgreifende Silkwormknopfnähte mit ca. 1/2 cm Abstand. Starke Retraktion der Muskeln. Links: Naht in 4 Etagen. † und Sektion am 14. I. 1902. Sehr geringer Ernährungszustand. Wunden alle gut vernarbt. Peritoneum und Abdominalorgane normal.

Hund V. Mittelgross, schlank, zottelhaarig.

I. Operation: 20. XI. 01. Paramedianer Schnitt und Spaltung des l.

Rectus abdominis vom Nabel abwärts. Lineäre Naht der Schichten in 4 Etagen.

II. Operation: 7. XII. 01. Verdoppelung der Aponeurose durch gekreuzte Lappen. Schnitt in der Mittellinie vom Processus ensiformis bis zum Nabel. Spaltung der Linea alba ohne Eröffnung des Peritoneums. Eröffnung der Rectusscheide jederseits. In erster Etage Schluss der hinteren Rectusscheidenränder mit fortlaufender Catgutnaht. Bildung eines ca. 3 cm langen, $1^1/_2$ cm breiten Lappens mit oberem Stiel aus der rechten, eines korrespondierenden mit unterem Stiel aus der linken vorderen Rectusscheide. Fixation des freien Randes des rechten Lappens unter der Basis des linken mit Matratzennähten und Anheftung des freien Randes des linken Lappens auf die Basis des rechten mit Catgutknopfnähten. Nach Hinzufügung einiger Entspannungsnähte Schluss der Hautwunde mit Seidenknopfnähten. Verband mit Airolpaste. — 12. XII. 1901. Wunde schmerzhaft. Sekretion aus dem unteren Wundwinkel. — 7. I. 1902. Narbe fest.

III. Operation: 7. I. 02. Schrägschnitt rechts in Nabelhöhe durch alle Etagen. Naht in 4 Schichten mit Catgut. Haut-Silkwormnaht. † 18. I. 1902 durch Chloroforminjektion ins Herz. Obere mediane Narbe verdickt, die beiden andern lineär.

Hund VI. Ziemlich klein, langhaarig.

Operation: 30. XI. 01. Medianschnitt oberhalb des Nabels durch alle Schichten. Peritoneum sehr fettreich. Naht in 3 Etagen, mit Mobilisierung der äusseren Rectusscheide durch parallele Längsincisionen. — 8. XII. 01. Nähte durchgeschnitten. Wunde zum Teil klaffend. Sekundärnaht. † 16. I. 02. Sektion: Leber gross und derb. Rechte Niere grösser als die linke. Bauchnarbe breit.

Hund VII. Ziemlich gross, kräftig, gut genährt, kurzhaarig.

I. Operation: 6. XII. 1901. Verdoppelung der Aponeurose durch Lappenbildung rechts mit seitlicher Basis und Unterschieben derselben nach links zwischen Aponeurose und Rectus. Schnitt in der Linea alba oberhalb des Nabels bis aufs Peritoneum. Eröffnung der Rectusscheiden und Abpräparieren derselben in ca. 5 cm Länge und $1^1/_2$ cm Breite. Zur Mobilisierung des rechten Lappens oben und unten quere Incision. Fixation des Randes des rechten Lappens unter die Basis des linken mit Matratzennähten und Befestigung des linken Lappens mit fortlaufender Catgutnaht auf der rechten Aponeurose. Oben und unten Entspannungsnähte. Naht der Haut mit Silkworm. Airolpastenverband.

II. und III. Operation: 17. XII. 01. Symmetrische Schnitte rechts und links in Nabelhöhe am Aussenrande des Rectus, schräg nach aussen zur Flanke durch alle Schichten. Rechts durchgreifende Knopfnähte mit Silkworm, links Naht in 4 Etagen. 15. I. 02. † und Sektion. Narben fest, innere Organe normal.

Hund VIII. Mittelgross, langhaarig.

Operation: 17. I. 02. Schnitt in der Mittellinie unterhalb des Nabels. Etagennaht mit einfacher Einstülpung der Aponeurosenränder. † 24. I. 02.

Hund IX. Kurzhaarig, mittelgross, mässig genährt.

I. Operation: 13. XII. 1901. Schnitt oberhalb des Nabels durch alle Schichten. Durchgreifende Nähte mit Silkworm.

II. Operation: anschliessend. Schnitt in der Medianlinie unterhalb des Nabels. Naht in 3 Etagen mit Einstülpung der Aponeurosenränder mittelst Matratzennähten, nach Anlegung von beiderseitigen Entspannungsschnitten.

III. Operation: 16. I. 02. Rechtsseitiger Inguinalschnitt. Spaltung der Aponeurosen des Obliq. extern. und des Muskels. Schluss durch fortlaufende Catgutnaht und Uebernähungen mit einstülpenden Catgutknopfnähten. — 20. I. 02. † durch Chloroforminjektion ins Herz. Die alten Narben glatt verheilt, an der frischen die noch liegenden Silkwormnähte durchschneidend.

Hund X. Grosser Dachshund.

I. Operation: 16. XII. 01. Längsschnitt in der Mittellinie, oberhalb des Nabels bis ins Peritoneum. Fortlaufende lineäre Naht der Lin. alba.

II. Operation: anschliessend. Schnitt unterhalb des Nabels von ca. 5 cm Länge. Aponeurose und Ueberdachung wie bei Hund VII Operat. I. Besondere Naht der oberflächlichen Fascie.

III. Operation: 6. I. 02. Querschnitt in Nabelhöhe vom rechten Rectusrande nach aussen. Durchgreifende Nähte mit Silkworm und einige oberflächliche Hautnähte. — 12. I. 02: † durch Chloroforminjektion ins Herz. In der oberen medianen Narbe ca. $1^1/_2$ cm lange, 1 cm breite Hernie. Im medialen Teil der lateralen Narbe ebenfalls kleine Hernienbildung. Hautnarbe glatt.

Hund XI. Schlank, mittelgross.

I. Operation: 19. XII. 01. Laparotomie oberhalb des Nabels. Excision der Linea alba. Naht in 5 Etagen nach La Torre.

II. Operation: anschliessend. Incision unterhalb des Nabels. Nach Exstirpation der Linea alba Naht in 8-Touren nach Kehrer-Schäffer. Sehr gute Adaption der Hauträuder. — † 17. I. 02 durch Chloroform-Injektion ins Herz. Narbe glatt und fest.

Hund XII. Grosse gelbe, kurzhaarige Hündin.

I. Operation: 27. XII. 01. Schnitt in der Mittellinie vom Brustbein bis zum Nabel. Spaltung der Linea alba bis aufs Peritoneum. Eröffnung der Rectusscheiden. Freipräparieren des vorderen Blattes auf ca. 1 cm, Ueberdachung der Aponeurosen durch Fixation von linker vorderer Scheide und Muskel unter die rechte vordere Rectusscheide. Befestigung des freien Randes des rechten Lappens auf der linken Scheide durch fortlaufende Catgutnaht.

II. Operation: anschliessend. Schnitt vom Nabel abwärts von 6 cm

Länge durch alle Schichten. Naht in 4 Etagen mit doppelter Einstülpung nach seitlichen Entspannungsschnitten. — 20. I. 02 †. Narbe glatt.

Hund XIII. Kleine, langhaarige Hündin.

I. Operation: 4. I. 02. Schnitt oberhalb des Nabels durch die Linea alba. Etagennaht mit Einstülpung der Aponeurose nach Anlegung von Entspannungsschnitten.

II. Operation: anschliessend. Nach Mobilisierung der Aponeurose durch Entspannungsschnitte durchgreifende Nähte mit Silkworm. — 18. I. 02: † durch Chloroforminjektion ins Herz. Narbe glatt.

Hund XIV. Ziemlich klein, kräftig, kurzhaarig.

I. Operation: 9. I. 02. Schnitt oberhalb des Nabels, in der Mittellinie. Kreuzung gestielter Aponeurosenlappen, wie bei Hund V. — 14. I. 02. Umgebung der Wunde ödematös. Sekretion aus dem unteren Wundspalt.

II. Operation: 18. I. 02. Längsschnitt in der Mittellinie, unterhalb des Nabels. Naht in Etagen mit lineärer Vereinigung der Linea alba. — 24. I. 02: †. Alte Wunde fest vernarbt, frische noch mit Nähten.

Litteratur.

Abbe, Annals of surgery, 1897. — Ammann, Internat. Gynaekol. Congress, Genf 1895. — Assmy. Ueber den Einfluss der Durchtrennung motorischer Nerven auf die Narbenbildung bei extramedianem Bauchschnitt. Beitr. zur klin. Chir. Bd. XXIII, 1899. — Bantock, Congress Genf, 1895. — Barker, A Study of two hundred consecutive operations for the radical cure of hernia. Brit. med. Journal, 1898. — Bartz, Ueber die einzelnen Nahtmethoden zum Schlusse der Bauchwunde nach Laparotomien. Diss. Erlangen, 1899. — Baughmann, Umbilical hernio-laparotomy and hernio-enterostomy. Centralbl. f. Chir. 1896. — Beck, Carl, Med. News 1900, Bd. XXVII p. 643. — Bessel-Hagen, Zur Technik der Operation bei Nabelbrüchen und Bauchwandhernien. Centralbl. f. Chir. 1900. — Biondi, Zur Radikalbehandlung der Nabelbrüche. Centralbl. f. Chir. 1895. — Blake, Operative treatment of umbilical hernia. The Med. News, 1901 p. 319. — Bogojawlensky, Zur Frage der Bauchwandschnitte bei Laparotomien. I. Congr. russ. Chirurg. Centralbl. f. Chir. 1901. — v. Brackel, Kasuistischer Beitrag zur Excision der Bruchpforte bei der Radikaloperation von Nabelbrüchen und Brüchen in der Linea alba post laparotomiam. Langenb. Arch. Bd. L, 1895. — Bröse, Centralbl. f. Gynaek. 1900. — v. Bruns, Die Omphalectomie bei der Radikaloperation der Nabelbrüche. Centralbl. f. Chir. 1894. — v. Büngner, Zur Radikaloperation der Hernien. D. Zeitschrift f. Chir. Bd. XXXVIII, 1894. — Bumm, Eine Methode der Heilung grosser Bauchnarbenbrüche. Centralbl. f. Gyn. 1899. — Busse, Zur Radikaloperation der Nabelbrüche. Arch. f. klin. Chir. LXIII. 1901. — Cange, Des éventrations spontanées et de leur traitement chirurgical. Thèse de Paris 1898. — Capurro, Ueber den Wert der Plastik mittelst quergestreiften Muskelgewebes. Arch. f. klin. Chir. LXI, 1900. — Chrobak, Ueber die operative Heilung der Diastase

der Bauchwand. Centralbl. f. Chir. 1888. — Coelho, Congr. Genf, 1896. — Collins, Med. News. 1900, Bd. XXVII, p. 677. — Condamin, Congr. Genf, 1896. — Ders. De l'omphalectomie et de la suture à trois étages dans la cure radicale des hernies ombilicales. Centralbl. f. Chir. 1892. — Ders. De la cure radicale des hernies ombilicales par l'omphalectomie totale. Nouvelles observations. Etude critique de l'omphalectomie partielle et totale. Centralbl. f. Chir. 1893. — Cordero, Un caso di plastica musculare nella cura di una voluminosa ernia ventrale. Centralbl. f. Chir. 1900. — Currier, Der Bauchbruch nach Bauchschnitt. Med. News. 1897. Ref. Virchow-Hirsch 1897. II. — Czerny, Ueber die Entstehung und die Behandlung der nach dem Bauchschnitt vorkommenden Narbenbrüche. Therapie der Gegenwart, 1899. — Dauriac, Procédé nouveau pour la cure radicale de la hernie ombilicale (Procédé de l'entre-croisement des droits). Gazette des hospiteaux 1894 p. 675. — Deaver, Centralbl. f. Gyn. 1899 p. 662. — Delaunay, Sur un procédé opératoire de la hernie ombilicale. Bull. de la soc. de Chir. 1898. — Depage, Ueber die Naht der Bauchwand. Annales de la soc. Belg. de Chir. 1899. — Diakonow u. Starkow, Zur Frage der Entstehung und Heilung der Nabelbrüche Erwachsener. Chirurgia 1898 p. 498. — Doran, Alban, Lancet, 1896 Nov. — Ders., Congress Genf, 1896. — Duplay u. Clado, Eine neue Bauchnaht bei der Laparotomie. Centralbl. f. Gyn. 1899 p. 1156. — Eades, Annals of. surg. 1901. — Edebohls, Wie beugt man der Entstehung eines Bauchbruches nach dem Bauchschnitt vor? Centralbl. f. Gyn. 1893. — Ders., Congress Genf 1896. — Ders., Med. Record. 1899 p. 82. — Fessler, Studien über die Radikaloperation der Hernien. Münch. med. Wochen. 1897. — Fowler, Med. News. 1900, Bd. 27. — Francisco, Ueber die Anwendung des Golddrahtes bei den Radikaloperationen der Hernien. Centralbl. f. Chir. 1900. — Franz, Herniologische Beobachtungen mit besonderer Berücksichtigung der Radikaloperation. D. Zeitschr. f. Chir. Bd. 51. — Gauthier, Centralbl. f. Chir. 1900 p. 181. — Gersuny, Eine Methode der Radikaloperation grosser Nabelhernien. Centralbl. f. Chir. 1893. — Girard, Ueber Radikaloperation von Inguinalhernien. Korrespondenzbl. f. Schweiz. Aerzte. 1894. — Gottschalk, Zur Verhütung und Behandlung der Bauchnarbenbrüche nach Laparotomie. Arch. f. Gyn. Bd. 61 1900. — Goepel, Ueber die Verschliessung von Bruchpforten durch Einheilung geflochtener fertiger Silberdrahtnetze. Centralbl. f. Chir. 1900. — Goulliaud, Der Bruch der Bauchnarbe, seine Prophylaxe und Radikalheilung. Centralbl. f. Gyn. 1893. — Gubarow, Ueber die Schliessung der Bauchwunde und über die Drainage der Bauchhöhle nach Laparotomien. Centralbl. f. Gyn. 1901. — Hadlich, Ueber operative Behandlung der Bauchbrüche. Arch. f. klin. Chir. Bd. 20. 1877. — Hagopoff, Nouveau mode de suture à étages sans fils perdus. Rev. de Chir. 1900, I, p. 369. — Hagen-Torn, Zur Frage über die Mittel zur Vorbeugung von Hernien nach Laparotomien. Centralbl. f. Chir. 1884. — Hahn, Zur Bauchnaht. Centralbl. f. Gyn. 1897. — Hammesfahr, Eine neue Art der Nahtführung zur sicheren Wiedervereinigung der Recti bei medianen Bauchnarbenbrüchen. Centralbl. f. Chir. 1901 p. 267. — Ders., Die extraperitoneale Radikaloperation medianer Bauch- und Bauchnarbenbrüche. Centralbl. f. Chir. 1901 p. 929. — Hardie, Large ventral hernia following ovariotomy; operation. Centralbl. f. Chir. 1900. — Haughey,

An ideal suture for the closing of abdominal incisions, cuts of the hands, face and body generally. Centralbl. f. Chir. 1897. — Haynes, Behandlung nach der Operation sich entwickelnder Bauchbrüche. Phil. Med. journ. 1901, Febr. Centralbl. f. Gyn. 1901, p. 1277. — Heidenhain, Ueber Verkleinerung des Bauchraumes und Verhinderung von Bauchbrüchen durch Doppelung der Bauchdecken. Centralbl. f. Gyn. 1902 No. 1. — Hiller, Zur Operation der Nabelbrüche. Beiträge zur klin. Chir. Bd. 22. — Howitz, Nord. med. Arch. 93. Centralbl. f. Gyn. 1895 p. 278. — Hummelsheim, Ueber Hernia umbilicalis. Diss. Bonn, 1890. — Izerda, Virchov-Hirsch, 1896 II. p. 350. — Ihle, Eine neue Naht der Bauchdecken. Wien. med. Presse, 1896. — Johnson, Improved technic for the cure of ventral hernia. Med. News, 1900. — Jonnesco, Nouveaux procédés de sutures abdominales sans fils perdus. Centralbl. f. Chir. 1900. S. 511. — Juvara, Neue Bauchdecknaht. Arch. provinc. de chir. 1900. Centralbl. f. Gyn. 1901. — Keen, Omphalectomie for stragulated umbilical hernia. Centralbl. f. Chir. 1888. — Keetley, The management and treatment of umbilical hernia. Centralbl. f. Chir. 1888. — Kehrer, Bauchnaht bei Laparotomien. Centralbl. f. Gyn. 1896. p. 1122. — Kingsbury, Neue Nahtmethode für den Bauchschnitt. Centralbl. f. Chir. 1898. — Kocher, Th., Chirurg. Operationslehre 1902. — Kossmann, Ueber die Verhütung der Bauchhernie. Centralbl. f. Gyn. 1896. — Ders., Centralbl. f. Gyn. 1900. p. 604. — Kower, Nahtmethode nach Laparotomie. Centralbl. f. Gyn. 1897. — Kramer, Arch. f. klin. Chir. L. 1895. — Kummer, Congress Genf 1896. — Kurz, Die Excision der Bruchpforte bei der Radikaloperation eines grossen Nabelbruchs. Centralbl. f. Chir. 1894. — v. Langsdorff, Ueber die Omphalectomie bei der Radikaloperation von Nabelbrüchen. Centralbl. f. Chir. 1895. — Laroyenne, Congress Genf 1896. — Latzko, Congress Genf 1896. — Lauenstein, Ein Vorschlag zur Operation alter fixierter Nabelbrüche. Centralbl. f. Chir. 1898. — Lennander, Ueber den Bauchschnitt durch eine Rectusscheide mit Verschiebung des medialen oder lateralen Randes des M. rectus. Centralbl. f. Chir. 1898. — Lucas-Championnière, cure radicale des hernies, Paris 1887. — Ders., Cure radicale des hernies avec une étude statistique de 275 opérations. Centralbl. f. Chir. 1892. — Ders., La hernie ombilicale. Centralbl. f. Chir. 1896. — Marsh, On the method of operating for umbilical hernia. The Brit. Med. Journ. 1899. — Martin, A., Zum Spätbefinden Ovariotomierter. Sammlung klin. Vorträge N. F. No. 255. 1899. — Martin, Christopher, Ueber Nachbehandlung nach Bauchschnitten. Lancet. 1898 II. — Maydl, Ueber eine neue Methode der Radikaloperation bei Herniae ventrales. Wien. med. Presse, 1896. — Mayo. 19 Nabelhernien. The Med. News. 1901, p. 799. — Mc. Burney, Annals of surg. XX. — Meyer, Annals of surg. 1897. — Minxewitsch, Fermeture de la plaie abdominale après laparotomie. Annales de Gynécol. L. 1898. Müller, Ueber die nach gynaekol. Operationen entstehenden Bauchbrüche. Korrespondenzbl. f. Schweizer. Aerzte, 1900. — Muratow, Zur Frage nach der Heilung auseinandergewichener Mm. recti abdomin. nach der Geburt Wratsch. 1891. Centralbl. f. Gyn. 1892. — Nable, G. H., Bauchbruch. Amer. med.-surg. Bull. 1896. Centralbl. f. Chir. 1897. — Naudet, De l'incision cruciale de la laparotomie. Thèse de Paris 1900. — Noble, C., Eine neue Nahtmethode bei der Koeliotomie. Amer. Journ. of obst. 1897. Centralbl. f. Gyn.

1898. — v. Noorden, Zur Omphalectomie bei eingeklemmtem Bruch. Münch. med. Wochenbl. 1896. — Odebrecht, Centralbl. f. Gyn. 1900, p. 604. — Olshausen, Centralbl. f. Gyn. 1900, p. 604. — Orlow, Beitrag zur Behandlung der nach Laparotomie entstandenen Bauchbrüche. Allg. medic. Centralztg. 1901. — Ostermayer, Centralbl. f. Chir. 1894, No. 5. — Parlavecchio, Considerazione su 160 ernie curate coll'operazione radicale. Bull. della Soc. Lancis. XX. V.-H. 1900 II. p. 393. — Pernice, Ueber die Omphalectomie bei der Radikaloperation von Nabelbrüchen. Centralbl. f. Chir. 1895. — Pfannenstiel, Ueber die Vorteile des suprasymphysären Fascienquerschnittes für die gynaekologischen Koeliotomieen. Samml. klin. Vorträge. N. F. No. 268. — Piccoli, Zur Radikalbehandlung der Nabelhernien. Centralbl. f. Chir. 1900. — Poullet, Guérison des hernies inguinales et crurales par l'autoplastie tendineuse. Congr. franç. dé chirurg. 1897. — Quénu, Die Radikaloperation der Nabelhernie. Centralbl. f. Gyn. 1898, p. 440. — Ramsay, Why is the abdomen opened in the middle line? Lancet 1895 II p. 1355. — Ranschoff, The radical cure of umbilical hernia by omphalectomy, Med. Record 1897. — Rapin, Congress Genf 1896. — Ratschinsky, Zur Frage der Bauchnaht nach Laparotomien. Centralbl. f. Chir. 1892. — Ders., Die gemischte Naht des Abdomens. Rev. de gyn. et de chirurg. abdom. 1898. — Reed, Closure of wounds of the abdominal wall. Medic. Record 1898 Nov. — Richardson, Med. News 1901 p. 798. — Roux, Semaine médicale 1897. — Rotter, Zur operativen Technik der Bauchbrüche und Bauchnaht. Centralbl. f. Gyn. 1900. — Rydygier, Ueber Transplantation von gestielten Muskellappen. D. Zeitschr. f. Chir. XLVII. — Salistscheff, Zur Technik der Radikaloperation grosser Bauchwandbrüche. Centralbl. f. Chir. 1901 Nr. 13. — Salzer, Radikalheilung grosser Cruralhernien. Centralbl. f. Chir. 1892. — Sänger, Zur Radikaloperation grosser, nicht eingeklemmter Nabelhernien. Centralbl. f. Gyn. 1890. — Sapiejko, Un nouveau procédé de cure radicale des grandes hernies ombilicales avec diastase des muscles grands droits. Rev. de chirurg. 1900. — Savariaud, Rev. de chirurg. 1901, Bd. 24. p. 366. — Scatolari, cit. bei Piccoli, Centralbl. f. Chir. 1900, p. 36. — Schäffer, Zur Technik der Bauchschnittnaht. Centralbl. f. Gyn. 1896, p. 1022. — Ders., Weitere Angaben zur Technik der Bauchschnittnaht. Centralbl. f. Gyn. 1896 p. 1517. — Schally, Bericht über 600 Bauchhöhlenoperationen. Prag. Zeitschr. f. Heilkunde 1898. — Schatz, Congress Wien 1895. — Schede, Durchgreifende Silberdrahtnähte. Centralbl. f. Chir. 1900. — Ders., Ueber den Gebrauch der versenkten Drahtnaht bei Laparotomien und bei Unterleibsbrüchen. Festschr. f. Esmarch. 1893. — Schelkly, Ueber Wundnaht und subcutane Wundnaht. Centralbl. f. Gyn. 1900 p. 460. — Schoemaker, Etagennaht ohne verlorene Fäden. Centralbl. f. Chir. 1900. p. 377. — Schwartz, Cure radicale des hernies du gros intestin. Bull. et mémoire de la société chir. de Paris, 1901. — Schulten, af, Centralbl. f. Chir. 1897, S. 922. — Semmler, Ueber Hernien nach Laparotomien. Diss. Berlin 1895. — Smith, Greig, Abdominal surgery. VI. Edition, 1897. — Smith, Laptharn, Prevention and cure of Ventral Hernia. Lancet 1899 II. — Stapler, Neue Nahtmethode mit ausziehbaren Fäden. Centralbl. f. Chir. 1899 No. 41. — Stimson, Annals of surg. 1897. — Stratz, Centralbl. f. Gyn. 1899. p. 764. — Terrier,

Quelques remarques sur la cure radicale des hernies ombilicales non étranglées. Gaz. hebdom. de méd. et de chir. 1898. Juli. — Tiegel, Ueber die Vorteile des suprasymphysären Fascienquerschnittes nach Pfannenstiel. Diss. Breslau, 1901. — Tischendorf, Congress Genf, 1896. — Torre La. Congress Genf, 1896. — Ders., A propos de la suture abdominale. La Gynécologie. 1899. — Treub, Centralbl. f. Gyn. 1897, p. 1449. — Trofimow, Ueber die Behandlung der Brüche. Centralbl. f. Chir. 1900. S. 223. — Ullmann, Benützung von Unterhautzellgewebslappen bei Operationen. Wien. med. Wochenschr. 1901 No. 46 u. 47. — Vischer, Annals of surgery 1897. — Vulpius, Die Radikaloperation der Hernien in der vorderen Bauchwand. Beitrag zur klin. Chir. Bd. 7. — Walcher, Prinzipielles über das Legen der Nähte bei plastischen Operationen. Centralbl. f. Gyn. 1896. p. 269. — Walther, De la cure radicale des éventrations sus-ombilicales. Rev. de chirurg. XVIII. Nr. 12, 1898. — Wiggin, F. Holme, The management of patients before and after Laparotomie. V.-H. 1898, I. p. 1173. — v. Winckel, Congress Wien, 1895. — Winter, Centralbl, f. Chir. 1896, p. 192. — Witzel, Ueber den medianen Bauchbruch. Centralbl. f. Chir. 1891. — Witzel, Verschluss von Bauchwunden und Bruchpforten durch Silberdrahtnetze. Centralbl. f. Chir. 1900. p. 257. — Wolkowitsch, Vorschläge zur Hintanhaltung bezw. Behandlung von Ventralhernien und Hängebauch. Centralbl. f. Chir. 1896. — Ders., Zur Frage über Bauchwandschnitte bei Laparotomien. Arch. f. klin. Chir. LVII 1898. — Woolsey, Einige Bemerkungen über Schnittführung bei Bauchschnitt. Ann. of surgery. 1898. — Wylie, G., Congress Genf, 1896. — Ziegenspeck, Congress Wien, 1895. — Zweifel, Ein neues Verfahren bei der Wundnaht. Centralbl. f. Gyn. 1897. p. 532.

Erklärung der Abbildungen
auf Taf. I—V.

Fig. 1 (Fall 2). Aponeurosennarbe nach 4 Wochen bei dünnen Bauchdecken und durchgehender Naht (Zeiss a_2).

Fig. 2 (Fall 3). Gekreuzte Lagerung der Aponeurosen-Muskelschicht bei Massennaht.

Fig. 3 (Fall 4, Serie III). Regeneration des sehnigen Gewebes durch Zellteilung und Fibrillenbildung von den Aponeurosen-Schnittflächen aus (Zeiss AA).

Fig. 4 (Hund 4. N. 1, Serie I). Narbe nach lineärer Aponeurosennaht. Narbe mehr fibrös als sehnig. Im unteren Drittel keine Verschmelzung.

Fig. 5 a) (Hund 10, N. 1). Nach lineärer Schichtnaht Vertiefung der Linea alba durch enge Adaption der Ränder. Narbe nicht mehr erkennbar. Zugleich Verbreiterung der Muskelränder.
b) Normale Linea alba oberhalb des Nabels, bei etwas weniger muskelkräftigem Hund.

Fig. 6 (Hund 2, N. 1). Narbe nach $1^1/_4$ Jahr von, mit einfacher Einstülpungsnaht verschlossener, Wunde. Narbenstelle am Rande

der, auf die Linea alba aufstossenden rechten vorderen Rectusscheide noch angedeutet.

Fig. 7 (Hund 4, N. 1). Herniendisposition bei partieller Verheilung und sekundärem Auseinanderweichen der Aponeurosenränder.

Fig. 8 (Hund 1, N. 1). Komplete Hernienbildung durch Auseinanderweichen der ganzen muskulo-aponeurotischen Schicht.

Fig. 9 (Hund 12, N. 1). Verlagerung und Ueberdachung nach 3 Wochen.

Fig. 10 (Hund 10, N. 3). Beginn der Hernienbildung nach seitlichem Schrägschnitt und durchgreifender Naht.

der, auf die Linea alba aufstossenden rechten vorderen Rectusscheide noch angedeutet.

Fig. 7 (Hund 4, N. 1). Herniendisposition bei partieller Verheilung und sekundärem Auseinanderweichen der Aponeurosenränder.

Fig. 8 (Hund 1, N. 1). Komplete Hernienbildung durch Auseinanderweichen der ganzen muskulo-aponeurotischen Schicht.

Fig. 9 (Hund 12, N. 1). Verlagerung und Ueberdachung nach 3 Wochen.

Fig. 10 (Hund 10, N. 3). Beginn der Hernienbildung nach seitlichem Schrägschnitt und durchgreifender Naht.

1.

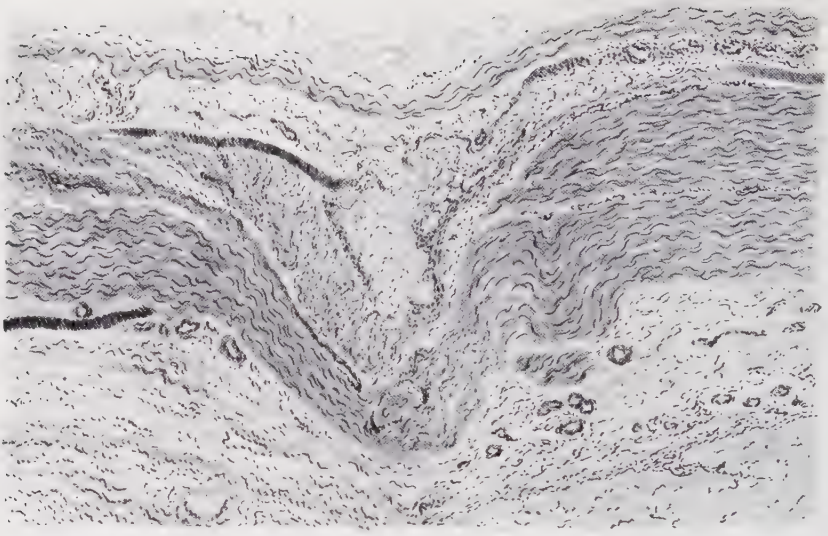

3.

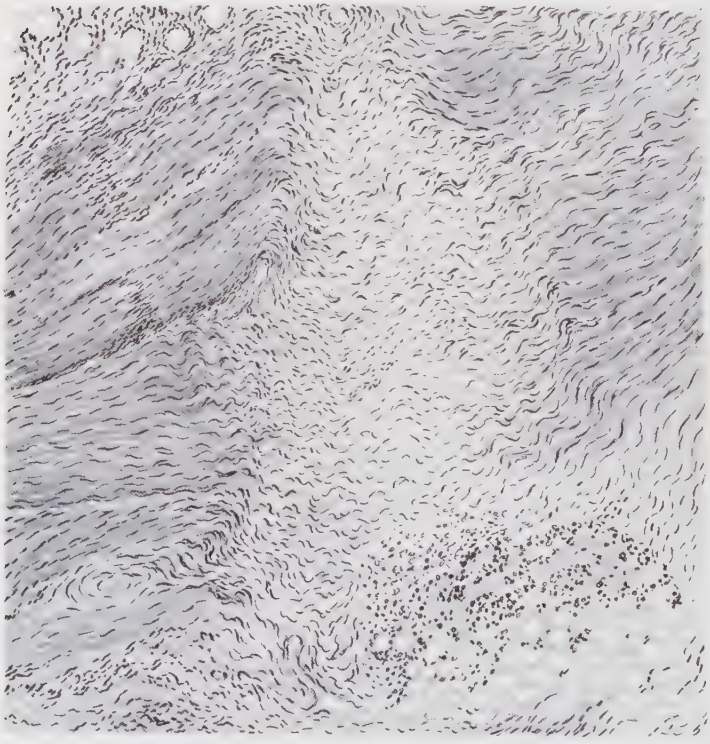

H. Laupp'sche Buchhandlung in Tübingen.

2.

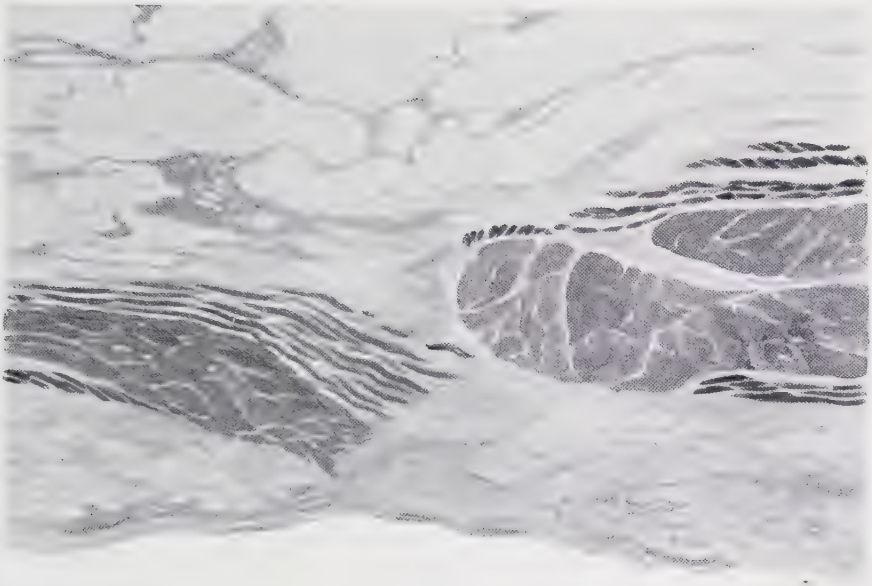

1.

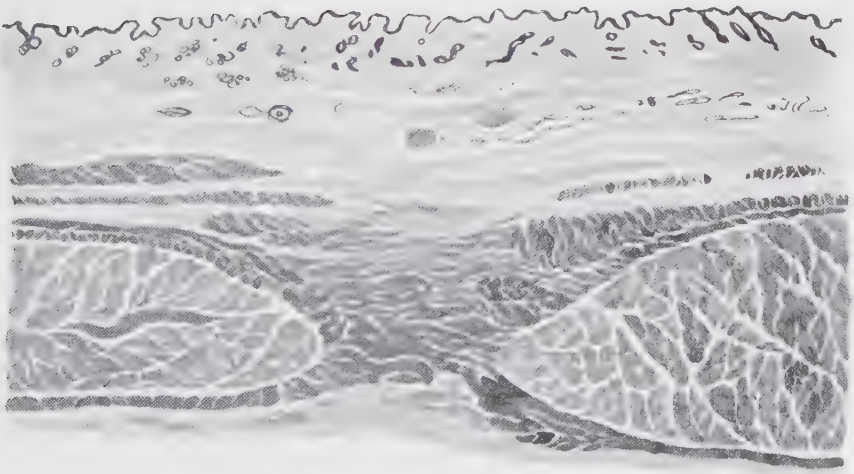

9.

10.

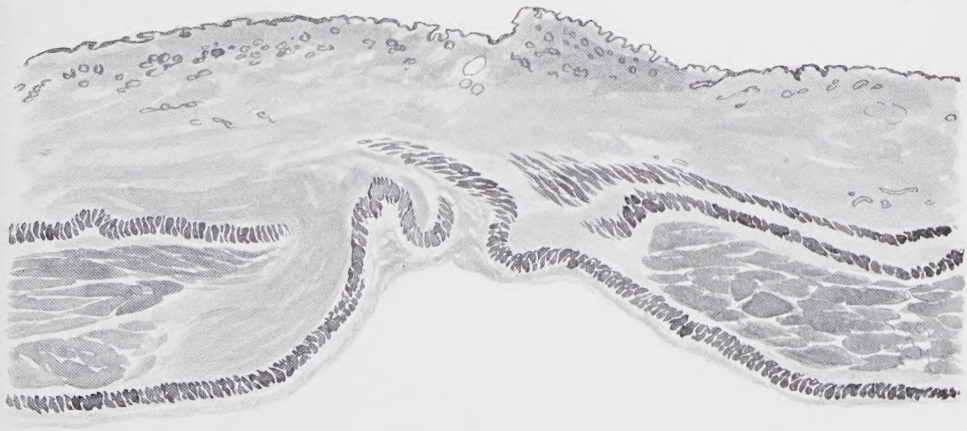

H. Laupp'sche Buchhandlung in Tübingen.